

# ОСОБЛИВОСТІ ПЕРЕБІГУ ПОСТКОВІДНОГО ПЕРІОДУ В ПОРОДІЛЛІ КЛІНІЧНИЙ ВИПАДОК

№3 DOI: <http://dx.doi.org/10.18370/2309-4117.2021.59.46-50>

## В.П. МІЩЕНКО

д. мед. н., професор кафедри акушерства та гінекології ОНМедУ, м. Одеса  
ORCID: 0000-0002-0183-3931

## І.В. ШПАК

д. мед. н., доцент кафедри акушерства та гінекології ОНМедУ, директор КНП «Пологовий будинок №5», м. Одеса  
ORCID: 0000-0001-9239-5609

## І.В. РУДЕНКО

д. мед. н., професор, кафедра клінічних наук (акушерство та гінекологія), медичний коледж Медичного університету Перської затоки, Аджман, ОАЕ  
ORCID: 0000-0001-6927-0728

## В.В. МІЩЕНКО

д. мед. н., професор кафедри хірургії №1 ОНМедУ, м. Одеса  
ORCID: 0000-0002-5951-3463

## Т.Я. МОСКАЛЕНКО

д. мед. н., професор кафедри акушерства та гінекології ОНМедУ, директор КНП «Пологовий будинок №7», м. Одеса  
ORCID: 0000-0003-2442-5399

## І.Л. ГОЛОВАТЮК-ЮЗЕФПЛЬСЬКА

к. мед. н., асистент кафедри акушерства та гінекології ОНМедУ, директор КНП «Пологовий будинок №1», м. Одеса  
ORCID: 0000-0001-6906-5601

## М.Ю. ГОЛУБЕНКО

д. мед. н., професор кафедри акушерства та гінекології ОНМедУ, директор КНП «Пологовий будинок №2», м. Одеса  
ORCID: 0000-0001-6457-1118

## А.С. МАКОШИБА

лікар акушер-гінеколог КНП «Пологовий будинок №1», м. Одеса  
ORCID: 0000-0003-1951-9841

## Контакти:

Міщенко Валентина Павлівна  
ОНМедУ, кафедра акушерства та гінекології  
65082, Одеса, пров. Валіховський 2  
Тел.: +38 (067) 749 67 51  
email: [mischenko\\_vasil@i.ua](mailto:mischenko_vasil@i.ua)

## ВСТУП

Поява нового штаму коронавірусної інфекції SARS-CoV-2 (COVID-19) стала викликом медичній спільноті світу [1, 27]. Хвороба з багатьма невідомими вимагає постійного вивчення клінічних особливостей її перебігу в різних вікових групах населення, у вагітних і породіль [6]. Залишаються відкритими питання характеристики постковідного періоду, лонг-ковіду (тривалої інфекції), тактики ведення цих станів та пошуку раціональних патогенетично обґрунтованих методів терапії в різні періоди захворювання, шляхи персоніфікованої реабілітації [3]. Перераховане – це лише мізерна частка глобальної проблеми медицини і суспільства всіх країн світу в період пандемії [8–10, 20].

Відомо, що коронавірус – це РНК-вмісний вірус, що належить до родини *Coronaviridae* ряду *Nidovirales* [5]. В інфікованих людей розвиваються тяжкі клінічні прояви у вигляді ураження ЦНС та серцево-судинної системи, органів дихання, кишечника, нирок тощо [25]. Клінічно хвороба перебігає з різним ступенем тяжкості – від форми, що нагадує застуду, до тяжкого гострого респіраторного дистрес-синдрому, що ускладнюється коагулопатією, поліорганною недостатністю [3]. Особливо тяжко перебігає захворювання в людей із хронічною соматичною патологією [21]. Вважається, що діти і люди молодого віку, організм яких не обтяжений хронічними захворюваннями, мають нижчий ризик виникнення тяжких форм захворювання, проте і на це питання немає однозначної відповіді [7, 18].

Незважаючи на багаточисельні публікації з різних країн світу про частоту захворювання, клінічні прояви COVID-19 у вагітних, породіль, моніторинг та лікування хвороби, ці та інші питання продовжують вивчати, вдосконалювати терапевтичну тактику, реабілітацію [12, 13]. Надзвичайно актуальним сьогодні є алгоритм ведення постковідного періоду, особливо на фоні постковідного синдрому, лонг-ковіду у вагітних і породіль [14, 19]. З літературних джерел відомо про різні клінічні форми COVID-19. Є дані, які вказують на наявність асцитів в черевній порожнині, везикулярних висипань на внутрішніх органах, клінічні ознаки перитоніту, що є показаннями до ургентного хірургічного втручання тощо [5, 20].

Вищезазначене та важливість проблем, пов'язаних із COVID-19, спонукало нас до опи-

сання клінічного випадку стану органів черевної порожнини, виявлених під час операції ургентного кесаревого розтину (КР) у терміні 41 тиждень вагітності через 2 місяці після перенесеної гострої форми COVID-19 у 26 тижнів вагітності.

## КЛІНІЧНИЙ ВИПАДОК

### Діагностична оцінка

Ми проаналізували матеріали медичної документації (обмінна карта, індивідуальна карта вагітної, історія пологів), визначили особливості перебігу вагітності за триместрами, операції ургентного КР, післяопераційних (раннього, пізнього) періодів, лабораторних показників, даних УЗД, кардіотокограми (КТГ), стану плода при народженні та через три доби.

Вагітній проводили ПЛР на наявність COVID-19 при госпіталізації в пологовий будинок. Результат був негативним.

Діагностика, терапія, алгоритм надання допомоги в пологах (КР) виконані згідно з настановами МОЗ України.

### Терапевтичне втручання

У комплексному лікуванні післяпологового періоду поетапно застосовували вітамін D<sub>3</sub> (Відеїн) по 2000 МО/добу впродовж 30 днів, комбінований препарат магнію цитрату і піридоксину (Магнікум-антистрес) по 1 таблетці 3 рази на добу впродовж 30 днів, препарати ацетилсаліцилової кислоти та для комплексної підтримки фізіологічного стану кишечника.

### Опис випадку

Вперше вагітна 33-річна жінка перенесла захворювання COVID-19 у 26 тижнів гестації. Вона перебувала під диспансерним наглядом у жіночій консультації з 11 тижнів вагітності.

Сімейний анамнез по материнській і батьківській лінії екстрагенітальними захворюваннями у віці до 40 років не обтяжений. Професійний анамнез обтяжений постійною сидячою роботою за комп'ютером. Соматичний анамнез обтяжений гідронефрозом обох нирок. Захворювання нирок виявлено вперше під час планового диспансерного обстеження з приводу вагітності. Діагноз верифікований лікарем-нефрологом на підставі УЗД, яке призначили після діагностування безсимптомної бактеріурії.

Гінекологічний анамнез обтяжений лейоміомою матки (поодинокі субсерозні лейоматозні вузли розміром до 3 см), дисбіозом піхви.

Вагітність бажана, але не планована. Перебіг вагітності в I триместрі без ускладнень, в II триместрі був ускладнений безсимптомною бактеріоурією, кандидозним кольпітом.

У 26 тижнів вагітності жінка захворіла на COVID-19. Одночасно хворіли члени її родини. Клінічно перебіг хвороби COVID-19 у вагітної впродовж 2 тижнів проявлявся сонливістю, загальмованістю, головними болями, субфебрильною температурою. Інші характерні для COVID-19 симптоми були відсутні. Захворювання підтверджено лабораторно (ПЛР) та високими титрами IgG, IgM до COVID-19.

Після перенесеного захворювання COVID-19 вагітна відмічала постійну слабкість, швидку стомлюваність, періодичні сильні головні болі, відчуття страху, тривоги, світлобоязнь тощо. В III триместрі вагітності рівень гемоглобіну був у межах анемії I ступеня, зберігалася безсимптомна бактеріоурія. Стан плода за даними УЗД (фетометрія, плацентометрія, доплерометрія), КТГ був розцінений як задовільний.

У зв'язку з переїздом в інше місто вагітна була госпіталізована в пологовий будинок у терміні гестації 41 тиждень. За даними результатів клінічних, апаратних (УЗД, КТГ) методів дослідження були показання до ургентного розродження шляхом КР через стан плода.

Під час КР при ревізії черевної порожнини було виявлено наступне: вісцеральна очеревина матки по передній і задній поверхнях, маткові труби, широкі і кругла зв'язки матки, яєчники, парієтальна очеревина малого таза, ділянки серозного листка кишечника були з виразними ознаками набряку, покриті везикулярним висипом, що нагадує вітряну віспу, різної величини (0,1–0,5 см), місцями в конгломераті, з кровоточивістю. По передній стінці тіла матки під ділянкою «висипу» знаходився лейоматозний субсерозний вузол розміром 2 x 3–4 см (рис. 1, 2). Випоту в черевній порожнині не було.

Дитина народилася з оцінкою за шкалою Апгар 7–8 балів. Результат ПЛР на COVID-19 у дитини був негативним.

Описання посліду: макроскопічно плацента розміром 25 x 21 x 5,0 x 0,5 см. По всьому діаметру материнської поверхні плаценти – виразні множинні петрифікати, одиничні червоні інфаркти в центральних і периферичних ділянках. Мікроскопічно виявлялися гемодинамічні порушення в центральних і периферичних ділянках. Оболонки виразно жовто-сіро-зеленого кольору. Пуповина довжиною 70 см, звичного кольору. Навколоплідні води прозорі.

Ранній і пізній післяопераційні періоди перебігали без ускладнень. Післяпологовий період перебігав без хірургічних ускладнень.

Пацієнтка і новонароджена дитина були виписані зі стаціонару на 5 добу в задовільному стані під диспансерний нагляд сімейного лікаря.

Дані лабораторного обстеження в динаміці спостереження пацієнтки (табл. 1): рівень гемоглобіну у II триместрі вагітності до захворювання на COVID-19 становив 114 г/л і залишався в межах 108–113 г/л, через 2 тижні після пологів становив 103 г/л, що відповідає анемії легкого ступеня. Рівень тромбоцитів знижувався з 235 x 10<sup>9</sup> (до захворювання) до 116 x 10<sup>9</sup> під час хвороби і через 2 тижні після операції становив 457 x

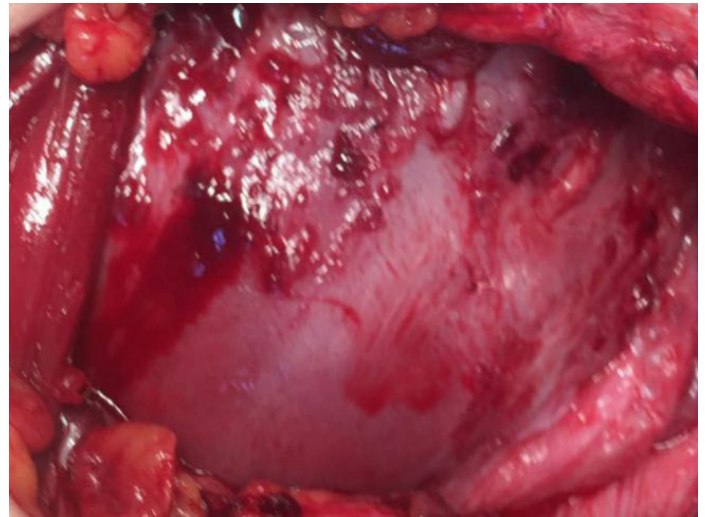


Рисунок 1. Кесарів розтин. Матка, вісцеральний листок очеревини, ліва кругла зв'язка матки, ознаки набряку, везикулярні кровотоочиві висипання, місцями в конгломераті

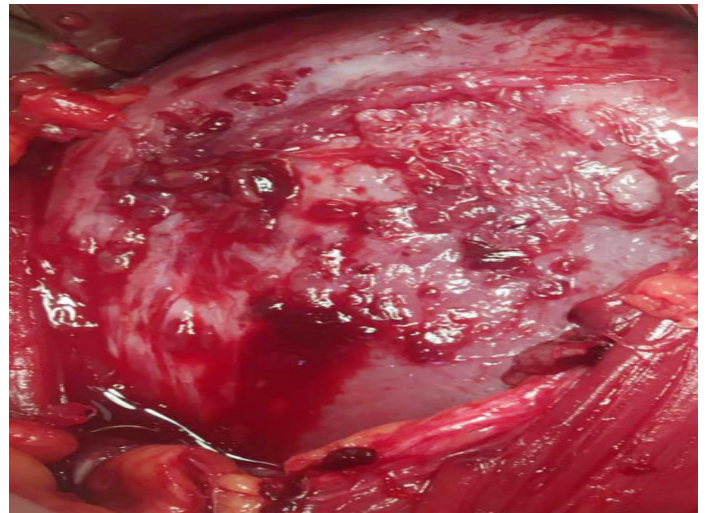


Рисунок 2. Кесарів розтин. Матка, вісцеральний листок очеревини, ознаки набряку, везикулярні кровотоочиві висипання, місцями в конгломераті, субсерозний лейоматозний вузол

10<sup>9</sup> на фоні лейкопенії і швидкості осідання еритроцитів 106 мм/год та фібриногену 6,2 г/л, що може свідчити про серйозні порушення в системі згортання крові, імунної системи. Згадані зміни відбулися при позитивних визначеннях IgG і IgM до COVID-19, які представлені в таблиці 2.

Наведені у таблиці 2 дані лабораторної діагностики щодо вірусних інфекцій підтверджують наявність позитивних визначень IgG на віруси герпесу. Останнє є певним вихідним фоном організму жінки перед захворюванням на COVID-19 і характеристикою специфічного імунітету.

## ОБГОВОРЕННЯ

За даними різних авторів, в організмі жінки під час вагітності відбуваються зміни, які сприяють ризику інфікування вірусами [25, 26]. До них належать гестаційні зміни в ланках гуморального і клітинного імунітету, анатомічні особливості (високий рівень діафрагми, збільшення поперечного розміру діафрагми, дилатація судин, зміна об'єму легень, набряк, збільшення секреції у верхніх дихальних шляхах тощо), які сприяють виникненню гіпоксії. Макроскопічна, мікроскопічна характеристика

**Таблиця 1.** Лабораторні показники обстежуваної

Час дослідження	Гемоглобін, г/л	Еритроцити, 10 <sup>12</sup>	Тромбоцити, 10 <sup>9</sup>	Лімфоцити, %	ШОЕ, мм/год	Фібриноген, г/л
До захворювання	114	3,45	235	22	25	2,74
Під час захворювання	110	3,4	116	20	30	3,2
Через 2 тижні після захворювання	108	3,5	206	21	35	3,4
Перед пологами	113	3,5	265	22	36	3,6
1 доба після пологів	108	3,4	116	20	40	3,3
Через 2 тижні після пологів	103	3,33	457	19	106	6,2
Через місяць після пологів	111	3,68	262	29	64	4,1

**Таблиця 2.** Лабораторна діагностика на вірусні інфекції

Показник	Результат	Норма
ПЛР РНК коронавірусу SARS-CoV-2	Виявлено	Не виявлено
Антитіла IgG SARS-CoV-2 (коефіцієнт позитивності)	1,84	< 1,0 – негативний ≥ 1,0 – позитивний
Антитіла IgM SARS-CoV-2 (коефіцієнт позитивності)	1,27	Негативний
Антитіла IgG до вірусу герпесу 1 і 2 типу (коефіцієнт позитивності)	30,6	< 0,9 – негативний Від 0,9 до 1,1 – сумнівний ≥ 1,1 – позитивний
Антитіла IgM до вірусу герпесу 1 і 2 типу (коефіцієнт позитивності)	0,30	< 0,9 – негативний Від 0,80 до 1,0 – сумнівний ≥ 1,0 – позитивний

плацент плодів обстежуваних жінок вказує на те, що на фоні інфекційного захворювання розвивається дисфункція плаценти. Одночасно незрілість імунної системи, адаптивної спроможності організму плода і новонародженого можуть пояснювати їх високу чутливість до сприйняття інфекцій, особливо тяжкими наслідки можуть виявитися для мозку дитини. Ці питання підлягають ретельному вивченню. Сьогодні немає доказової бази, щоб заперечувати передачу інфекції трансплацентарним шляхом. Не можна виключити вертикальної передачі COVID-19 [11, 16]. Все це свідчить про необхідність проведення ретельного моніторингу вагітних і новонароджених, які мають бути віднесені до групи ризику під час пандемії COVID-19.

Наслідками коронавірусної інфекції є постковідний синдром та лонг-ковід. Понад 20% людей, які перенесли коронавірусну інфекцію, мають клінічні симптоми захворювання до 12 тижнів, а 2,3% зберігають ознаки інфекції довше [22].

Постковідний синдром згідно з Міжнародною класифікацією хвороб 10-го перегляду (МКХ-10) має формулювання «Post-COVID-19 condition». Національний інститут охорони здоров'я і досконалості медичної допомоги Великої Британії (National Institute for Health and Care Excellence, NICE) у грудні 2020 р. запропонував таку класифікацію постковідних станів:

- «гострий» (симптоми продовжуються до 4 тижнів);
- «симптоматичний COVID-19, що продовжується» (симптоми тривають до 12 тижнів);
- «постковідний синдром» (симптоми продовжуються понад 12 тижнів, можуть зникати і знову з'являтися) [1, 8–10, 20].

До багатьох довгострокових симптомів належать судинні та васкулітні прояви [6, 17].

В літературних джерелах ще немає чіткої відповіді, чому розвивається лонг-ковід. Описані лише гіпотези. Одна з них полягає в тому, що вірус може тривалий час персистувати в

тканинах організму (очі, сеча, слина, піхвовий секрет, жовч тощо). Провокуючих факторів багато, серед них – активація іншої патогенної мікрофлори, що існує в конкретному організмі в латентному стані. Прикладом може бути герпесвірусна інфекція, а також цитомегаловірус [8–10, 20].

Постковідний синдром може виникнути незалежно від тяжкості клінічного перебігу захворювання. Більшість науковців стверджують, що патологічна симптоматика після гострого періоду захворювання виникає внаслідок розвитку хронічного тромбоваскуліту [2, 3, 6].

Основними клінічними проявами ангіїтів (васкулітів) є запалення стінок кровоносних судин. Захворювання перебігає гостро або з періодичними загостреннями. Ангіїти поділяють на глибокі, коли вражені артерії і вени м'язового типу, та поверхневі, коли вражені артеріоли, венули і капіляри шкіри. До клінічних ознак ангіїтів відносять запально-алергічний характер висипань, їх множинність і симетричність, набряк, крововиливи і некроз тканин. Геморагічний тип ангіїтів проявляється геморагічним висипом різного виду, ерозіями, язвами, набряком [6, 17, 23, 24]. Виникнення ангіїтів (васкулітів) асоціюють з багатьма чинниками, серед яких імунокомплексне походження, пов'язане з ураженнями судинної стінки внаслідок затримки в судинах імунних комплексів, що надходять із «інфекційної» крові [6].

В літературі є дані, які вказують на запалення очеревини при коронавірусі – «новий ковід, що перебігає з клінікою серозного перитоніту» [4, 5]. Вчені висловили припущення, що запалення очеревини при COVID-19 може виникнути внаслідок системної відповіді на вірусну інфекцію, яка супроводжується масивною продукцією цитокінів, гіперактивацією клітин імунітету та утворенням циркулюючих імунних комплексів, що може призводити до патологічних змін у мікросудинах і асеп-

тичного запалення деяких серозних оболонок. Наводиться клінічне спостереження, коли у пацієнок було виявлено класичні симптоми COVID-19 з позитивними тестами на інфекцію і клінічні ознаки «гострого живота» – перитоніт. Під час операції лапароскопічним доступом був виявлений асцит [4].

Враховуючи вищенаведене, вагітним і породіллям доцільно призначати вітамінно-макро-мікроелементні комплекси для підтримки, стабілізації окисно-відновних процесів, фолатного циклу та циклу Кребса в їх організмі, в тому числі вітамін D та мікроелемент магнію.

Систематичний огляд і мета-аналіз показали позитивну кореляцію між дефіцитом вітаміну D і тяжкістю захворювання на COVID-19 [15]. Одне з основних ускладнень COVID-19 – гострий респіраторний дистрес – поглиблюється при дефіциті вітаміну D. Вітамін D, будучи стероїдним гормоном, стимулює ріст, сприяє затримці кальцію і фосфору в організмі та надходженню їх у кісткову тканину, впливає на вміст фосфору, заліза, кальцію, магнію у крові, контролює метаболізм у кісткових тканинах, стабілізує неврологічні реакції та імунорегулюючі функції, позитивно впливає на процеси запалення шляхом прискорення окислювальних реакцій, збільшення кількості макрофагів, регуляції функцій. Клінічно дефіцит вітаміну D проявляється хронічною втомою, артралгією, міалгією, ожирінням, головними болями, дисфункцією кишечника (закрепи, діарея), остеопорозом, серцево-судинними захворюваннями, метаболічним синдромом. Ми призначали препарат Відеїн виробництва АТ «Київський вітамінний завод» у дозі 2000–4000 МО щоденно персоналізованими дозами і курсами для профілактики і терапії.

Недостатність магнію є одним із найпоширеніших мікронутрієнтних дефіцитів, особливо в пацієнтів у стані стресу. Досягнення належного рівня магнію необхідно для активації білків противірусного захисту від SARS-CoV-2 та інших одноланцюгових РНК-вірусів, це гальмує розвиток хронічного і гострого запалення, запобігає втраті магнію, викликаній прийомом противірусних препаратів та антибіотиків. Тому регулярний прийом магнію під час пандемії COVID-19 створює умови для легшого перебігу захворювання.

Магній є есенціальним мікроелементом як кофактор 300 ферментів, незамінною складовою ферментативних АТФ-залежних біохімічних реакцій, метаболізму вуглеводів, білків і жирів, окисно-відновних реакцій. Відіграє важливу роль у процесах скорочення міокарда, стабілізації фібриногену, функції тромбоцитів, нервової системи, релаксації судин, володіє нейропротекторними властивостями. Мікроелемент сприяє нормалізації функції нервової системи, м'язів серця.

Комбіноване застосування магнію і піридоксину збільшує швидкість абсорбції магнію в кишечнику, покращує його трансмембранне проникнення в клітини шляхом утворення хелатного комплексу вітамін В<sub>6</sub>–магній–амінокислота, підвищує концентрацію магнію в плазмі крові й еритроцитах. Одним зі способів компенсації магнієвої недостатності є прийом цитрату магнію в поєднанні з вітамінами групи В. Як відомо, цитрат магнію – одна з найбільш розчинних у воді солей магнію з високою біодоступністю цього елемента. Цитрат магнію є не тільки ефективним транспортером іона магнію всередину клітин, але й сприяє підтримці енергетичного метаболізму та інших адаптаційних ресурсів в умовах стресу.

В наших призначеннях був Магнікум-антистрес виробництва АТ «Київський вітамінний завод».

Магнікум-антистрес рекомендований для корекції дефіциту магнію при підвищеній збудливості, дратівливості, слабкості, порушеннях сну, ознаках тривожності, що проявляються шлунково-кишковими спазмами або посиленням серцебиття (при відсутності серцевих захворювань), м'язових судомах, відчутті поколювання в м'язах. Існує велика кількість досліджень різного рівня доказовості, що підтверджують позитивний вплив препаратів магнію на психоемоційний статус вагітної. Одна таблетка препарату Магнікум-антистрес містить магнію цитрату 618,43 мг, що еквівалентно магнію 100 мг і піридоксину гідрохлориду 10 мг. Добова доза становить 3–4 таблетки на добу за 2 або 3 прийоми під час їди. Звичайна тривалість лікування – 1 місяць.

## ВИСНОВОК

Захворювання на COVID-19 є патологією з багатьма невідомими. Тому кожне клінічне спостереження має важливе значення для вивчення особливостей його перебігу, оскільки кожен організм – це індивідуум, і в різних людей захворювання перебігає по-різному. Постковідний синдром та лонг-ковід також мають індивідуальні особливості. Необхідно знати, в яких випадках продовжується персистенція вірусу в організмі, розуміти алгоритм ведення таких пацієнтів, контагіозність вірусу в цей період, у тому числі з метою захисту і медичних працівників, і людей, які знаходяться поряд. На сьогодні багато питань залишаються відкритими. Набутий колективний досвід, зокрема, сприятиме визначенню алгоритму терапії хворих та персоналізованого диспансерного нагляду після гострого періоду хвороби.

## ЛІТЕРАТУРА/REFERENCES

1. Временные методические рекомендации Минздрава РФ. Профилактика, диагностика и лечение новой коронавирусной инфекции (COVID-19). Версия 6 (24.04.2020). Temporary guidelines Ministry of Health of Russian Federation. Prevention, diagnosis and treatment of new coronavirus infection (COVID-19). Version 6 (04/24/2020). Available from: [http://rushiv.ru/proflaktika-diagnostika-i-lechenie-novoj-koronavirusnoj-infektsii-covid-19-vremennye-metodicheskie-rekomendatsii-versiya-6-ot-24-04-2020], last accessed June 11, 2021.
2. Макаренко, М.В. Гестационная коагулопатия: прорыв во взглядах на профилактику кровотечений / М.В. Макаренко, Д.А. Говсеев, И.В. Сокол [и др.] // Перинатология и педиатрия. – 2017. – №3 (71). – С. 39–43. Makarenko, M.V., Govseev, D.A., Sokol I.V., et al. "Gestational coagulopathy: a breakthrough in views on the prevention of bleeding." *Perinatology and Pediatrics* 3.71 (2017): 39–43. DOI: 10.15574/pp.2017.71.39
3. Макацария, А.Д. Коронавирусная инфекция (COVID-19) и синдром диссеминированного внутрисосудистого свертывания / А.Д. Макацария, К.Н. Григорьева, М.А. Мингалимов [и др.] // Акушерство, Гинекология и Репродукция. – 2020. – Т.14, №2. – С. 123–131. Makatsaria, A.D., Grigorieva, K.N., Mingalimov, M.A., et al. "Coronavirus infection (COVID-19) and disseminated intravascular coagulation syndrome." *Obstetrics, Gynecology and Reproduction* 14.2 (2020): 123–31. DOI: 10.17749/2313-7347.132
4. Мелехина, Е.В. Клинические особенности течения COVID-19 у детей различных возрастных групп. Обзор литературы к началу 2020 года / Е.В. Мелехина, А.В. Горелов, А.Д. Музыка // Вопросы практической педиатрии. – 2020. – Т. 15 (2). – С. 7–20. Melekhina, E.V., Gorelov, A.V., Muzika, A.D. "Clinical features of the course of COVID-19 in children of different age groups. Literature review by the beginning of 2020." *Questions of practical pediatrics* 15.2 (2020): 7–20.
5. Припутневич, Т.В. Новый коронавирус SARS-COV-2 и беременность: обзор литературы / Т.В. Припутневич, А.Б. Гордеев, Л.А. Любасовская, Н.Е. Шабанова // Акушерство и гинекология. – 2020. – №5. – С. 6–12. Priputnevich, T.V., Gordeev, A.B., Lyubasovskaya, L.A., Shabanova, N.Y. "The new coronavirus SARS-COV-2 and pregnancy: a literature review." *Obstetrics and gynecology* 5 (2020): 6–12. DOI: 10.18565/aig.2020.5.6-12
6. Юсупова, Л.А. Современное состояние проблемы ангиитов кожи / Л.А. Юсупова // Лечащий врач. – 2013. – №5. – С. 38–43.

- Yusupova, L.A. "Modern state of the problem of skin angitis." *Physician* 5 (2013): 38–43.
7. Brodin, P. "Why is COVID-19 so mild in children?" *Acta Paediatr* 109 (2020): 1082–3. DOI: 10.1111/apa.15271
8. Centers for Disease Control and Prevention. Considerations for inpatient obstetric healthcare settings. Available from: [https://www.cdc.gov/coronavirus/2019-ncov/hcp/inpatient-obstetric-healthcare-guidance.html].
9. Centers for Disease Control and Prevention. Interim clinical guidance for management of patients with confirmed coronavirus disease (COVID-19). Available from: [https://www.cdc.gov/coronavirus/2019-ncov/hcp/clinical-guidance-management-patients.html].
10. Centers for Disease Control and Prevention. Pregnancy and breastfeeding. Available from: [https://www.cdc.gov/coronavirus/2019-ncov/need-extra-precautions/pregnancy-breastfeeding.html]
11. Chen, H., Guo, J., Wang, C., et al. "Clinical characteristics and intrauterine vertical transmission potential of COVID-19 infection in nine pregnant women: a retrospective review of medical records." *Lancet* 395.10226 (2020): 809–15. DOI: 10.1016/S0140-6736(20)30360-3
12. Chen, D., Yang, H., Cao, Y., et al. "Expert consensus for managing pregnant women and neonates born to mothers with suspected or confirmed novel coronavirus (COVID-19) infection." *Int J Gynaecol Obstet* 149.2 (2020): 130–6. DOI: 10.1002/ijgo.13146
13. Gidlöf, S., Savchenko, J., Brune, T., Josefsson, H. "COVID-19 in pregnancy with comorbidities: more liberal testing strategy is needed." *Acta Obstet Gynecol Scand* (2020). DOI: 10.1111/aogs.13862
14. Hantoushzadeh, S., Shamshirsaz, A.A., Aleyasin, A., et al. "Maternal death due to COVID-19 disease." *Am J Obstet Gynecol* 223.1 (2020): 109.e1–109.e16. DOI: 10.1016/j.ajog.2020.04.030
15. Holick, M.F. "Resurrection of vitamin D deficiency and rickets." *J Clin Invest* 116 (2006): 2062–72.
16. Karimi-Zarchi, M., Neamatzadeh, H., Dastgheibetal, S.A. "Vertical transmission of coronavirus disease 19 (COVID-19) from infected pregnant mothers to neonates: a review." *Fetal Pediatr Pathol* 39.3 (2020): 246–50. DOI: 10.1080/15513815.2020.1747120
17. Lippi, G., Plebani, M., Henry, B.M. "Thrombocytopenia is associated with severe coronavirus disease 2019 (COVID-19) infections: A meta-analysis." *Clin Chim Acta* 506 (2020): 145–8. DOI: 10.1016/j.cca.2020.03.022
18. Ludvigsson, J.F. "Systematic review of COVID-19 in children shows milder cases and a better prognosis than adults." *Acta Paediatr* 109.6 (2020): 1088–95. DOI: 10.1111/apa.15270
19. Rasmussen, S.A., Smulian, J.C., Lednický, J.A., et al. "Coronavirus disease 2019 (COVID-19) and pregnancy: what obstetricians need to know." *Am J Obstet Gynecol* 222.5 (2020): 415–26. DOI: 10.1016/j.ajog.2020.02.017
20. Royal College of Obstetricians and Gynaecologists. Coronavirus infection and pregnancy. Available from: [https://www.rcog.org.uk/en/guidelines-research-services/guidelines/coronavirus-pregnancy/covid-19-virus-infection-and-pregnancy/].
21. Salf, L.J. "Animal coronaviruses: what can they teach us about the severe acute respiratory syndrome?" *Rev Sci Tech* 23.2 (2004): 643–60.
22. Sudre, C.Y., Murray, B., Varsavsky, T., et al. "Attributes and predictors of Long-COVID." *Nature Medicine* 27 (2021): 626–31.
23. Tang, N., Li, D., Wang, X., Sun, Z. "Abnormal coagulation parameters are associated with poor prognosis in patients with novel coronavirus pneumonia." *J Thromb Haemost* 18.4 (2020): 844–7. DOI: 10.1111/jth.14768.
24. Tang, N., Bai, H., Chen, X., et al. "Anticoagulant treatment is associated with decreased mortality in severe coronavirus disease 2019 patients with coagulopathy." *J Thromb Haemost* 18.5 (2020): 1094–9. DOI: 10.1111/jth.14817
25. The American College of Obstetricians and Gynecologists (ACOG). Novel Coronavirus 2019 (COVID-19). Practice Advisory. Available from: [https://www.acog.org/clinical/clinical-guidance/practice-advisory/articles/2020/03/novel-coronavirus-2019].
26. Zaigham, M., Andersson, O. "Maternal and perinatal outcomes with COVID-19: A systematic review of 108 pregnancies." *Acta Obstet Gynecol Scand* 99.7 (2020): 823–82. DOI: 10.1111/aogs.13867
27. Zimmermann, P., Curtis, N. "Coronavirus Infections in Children Including COVID-19." *Pediatr Infect Dis J* 39.5 (2020): 355–68. DOI: 10.1097/INF.0000000000002660

## ОСОБЛИВОСТІ ПЕРЕБІГУ ПОСТКОВІДНОГО ПЕРІОДУ В ПОРОДІЛІ

### Клінічний випадок

**В.П. Мищенко**, д. мед. н., професор кафедри акушерства та гінекології ОНМедУ, м. Одеса  
**І.В. Шапак**, д. мед. н., доцент кафедри акушерства та гінекології ОНМедУ, директор КНП «Пологовий будинок №5», м. Одеса  
**І.В. Руденко**, д. мед. н., професор, кафедра клінічних наук (акушерство і гінекологія), медичний колеж Медичного університету Перської затоки, Аджман, ОАЕ  
**В.В. Мищенко**, д. мед. н., професор кафедри хірургії №1 ОНМедУ, м. Одеса  
**Т.Я. Москаленко**, д. мед. н., професор кафедри акушерства та гінекології ОНМедУ, директор КНП «Пологовий будинок №7», м. Одеса  
**І.Л. Головатюк-Юзефпольська**, к. мед. н., асистент кафедри акушерства та гінекології ОНМедУ, директор КНП «Пологовий будинок №1», м. Одеса  
**М.Ю. Голубенко**, д. мед. н., професор кафедри акушерства та гінекології ОНМедУ, директор КНП «Пологовий будинок №2», м. Одеса  
**А.С. Макошиба**, лікар акушер-гінеколог КНП «Пологовий будинок №1», м. Одеса

Описано клінічні прояви в черевній порожнині породилі, виявлені під час операції ургентного кесаревого розтину у терміні 41 тиждень вагітності через 2 місяці після перенесеної гострої форми COVID-19. Проаналізовано матеріали медичної документації, визначено особливості перебігу вагітності за триместрами, операції ургентного кесаревого розтину, післяопераційного періоду, лабораторних показників, даних УЗД, кардіотокограми, стану плода при народженні та через три доби.

**Опис випадку.** Вперше вагітна 33-річна жінка перенесла захворювання COVID-19 в 26 тижнів гестації. Під час операції кесаревого розтину за ургентними показаннями в 41 тиждень вагітності при ревізії черевної порожнини висцеральна очеревина матки по передній і задній поверхнях, маточні труби, широкі, кругла зв'язки матки та яєчники і парієтальна очеревина малого таза, ділянки серозного листка кишечника були з виразними ознаками набряку, покриті везикулярним висипом, місцями в конгломераті, з кровоточивістю. Випота в черевній порожнині не було.

Дитина народилася з оцінкою за шкалою Апгар 7–8 балів та негативним результатом ППР на COVID-19. Плацента розміром 25 x 21 x 5,0 x 0,5 см із множинними петрифікатами, одиничними червоними інфарктами. Оболонки виразно жовто-сіро-зеленого кольору. Пуловина довшинною 70 см, звичного кольору. Навколоплодні води прозорі. Ранній і пізній післяопераційні періоди, а також післяпологовий період перебігли без ускладнень. Водночас у породилі були виявлені порушення в системі згортання крові, імунної системи, позитивні IgG і IgM до COVID-19. У комплексному лікуванні післяпологового періоду поетапно застосовували Відеїн, Магнікум-антістресс, препарати ацетилсаліцилової кислоти та для комплексної підтримки фізіологічного стану кишечника.

**Висновок.** Захворювання на COVID-19 є патологією з багатьма невідомими. Тому кожне клінічне спостереження має важливе значення для вивчення особливості його перебігу. Постковідний синдром та лонг-ковід мають індивідуальні особливості. Набутий колективний досвід сприяє визначенню алгоритму терапії хворих та персоналізованого диспансерного нагляду після гострого періоду.

**Ключові слова:** COVID-19, постковідний період, везикулярний висип, породилі.

## FEATURES OF THE POSTCOVID PERIOD IN WOMEN IN LABOR

### Clinical case

**V.P. Mishchenko**, MD, professor, Department of Obstetrics and Gynecology, Odesa National Medical University, Odesa  
**I.V. Shpak**, MD, associate professor, Department of Obstetrics and Gynecology, Odesa National Medical University, director of the Maternity Hospital No. 5, Odesa  
**I.V. Rudenko**, clinical professor, Department of Clinical Sciences (Obstetrics and Gynecology), College of Medicine Gulf Medical University, Ajman, United Arab Emirates  
**V.V. Mishchenko**, MD, professor, Department of Surgery No. 1, Odesa National Medical University, Odesa  
**T.Y. Moskalenko**, MD, professor, Department of Obstetrics and Gynecology, Odesa National Medical University, director of the Maternity Hospital No. 7, Odesa  
**I.L. Golovatyuk-Jozefpolska**, PhD, assistant, Department of Obstetrics and Gynecology, Odesa National Medical University, director of the Maternity Hospital No. 1, Odesa  
**M.Y. Golubenko**, MD, professor, Department of Obstetrics and Gynecology, Odesa National Medical University, director of the Maternity Hospital No. 2, Odesa  
**A.S. Makoshyba**, obstetrician-gynecologist, Maternity Hospital No. 1, Odesa

Clinical manifestations in the abdominal cavity of a woman in labor, discovered during an urgent cesarean section at 41 weeks of gestation 2 months after an acute form of COVID-19, are described. The materials of medical documentation were analyzed and the features of the course of pregnancy by trimester, urgent cesarean section, postoperative period, laboratory parameters, ultrasound data, cardiocography, fetal condition at birth and three days later were determined.

**Presentation of case.** 33-year-old pregnant woman (pregnant for the first time) had COVID-19 at 26 weeks of gestation. At a cesarean section for urgent indications at 41 weeks of gestation during the revision of the abdominal cavity was found that the visceral peritoneum of the uterus along the anterior and posterior surfaces, fallopian tubes, wide and round uterus ligaments, ovaries and parietal peritoneum of the pelvis, areas of the serous intestinal layer were with expressive signs of edema covered with vesicular rash, in places in the conglomerate, which were bleeding. There was no abdominal effusion.

The child was born with 7–8 points Apgar score and had a negative PCR result for COVID-19. Placenta measuring 25 x 21 x 5.0 x 0.5 cm with multiple petrification, single red heart attacks. The shells are distinctly yellow-gray-green in color. The umbilical cord is 70 cm long and usual color. Amniotic fluid is clear. The early and late postoperative periods and the postpartum period proceeded without complications. At once the disorders in the blood coagulation system, immune system, positive COVID-19 IgG and IgM were identified in mother. Videin, Magnicum-antistress, preparations of acetylsalicylic acid and for the comprehensive support of the physiological state of the intestine were used in the complex treatment of the postpartum period.

**Conclusion.** COVID-19 disease is pathology with many unknowns. Therefore, each clinical observation is important for studying of its course. Post-COVID syndrome and long-COVID syndrome have individual characteristics. Collective experience will contribute to the definition of an algorithm for the therapy of patients and personalized dispensary observation after an acute period.

**Keywords:** COVID-19, post-COVID period, vesicular rash, women in labor.

## ОСОБЕННОСТИ ТЕЧЕНИЯ ПОСТКОВИДНОГО ПЕРИОДА У РОЖЕНИЦЫ

### Клинический случай

**В.П. Мищенко**, д. мед. н., професор кафедри акушерства та гінекології ОНМедУ, м. Одеса  
**І.В. Шапак**, д. мед. н., доцент кафедри акушерства та гінекології ОНМедУ, директор КНП «Родильний дом №5», г. Одеса  
**І.В. Руденко**, д. мед. н., професор, кафедра клінічних наук (акушерство і гінекологія), Медичний колеж Медичного університету Персидського залив, Аджман, ОАЕ  
**В.В. Мищенко**, д. мед. н., професор кафедри хірургії №1 ОНМедУ, г. Одеса  
**Т.Я. Москаленко**, д. мед. н., професор кафедри акушерства та гінекології ОНМедУ, директор КНП «Родильний дом №7», г. Одеса  
**І.Л. Головатюк-Юзефпольська**, к. мед. н., асистент кафедри акушерства та гінекології ОНМедУ, директор КНП «Родильний дом №1», г. Одеса  
**М.Ю. Голубенко**, д. мед. н., професор кафедри акушерства та гінекології ОНМедУ, директор КНП «Родильний дом №2», г. Одеса  
**А.С. Макошиба**, врач акушер-гінеколог КНП «Родильний дом №1», г. Одеса

Описано клінічні проявлення в брюшній порожнині рожениці, обнаруженные во время операции ургентного кесарева сечения в срок 41 недели беременности через 2 месяца после перенесенной острой формы COVID-19. Проанализированы материалы медицинской документации, определены особенности течения беременности по триместрам, операции ургентного кесарева сечения, послеоперационного периода, лабораторных показателей, данных УЗИ, кардиотокограммы, состояния плода при рождении и через три суток.

**Описание случая.** Впервые беременная женщина в возрасте 33 лет перенесла заболевание COVID-19 в 26 недель гестации. Во время операции кесарева сечения по ургентным показаниям на 41 неделе беременности при ревизии брюшной полости висцеральная брюшина матки по передней и задней поверхностям, маточные трубы, широкие, круглая связка матки и яичники, паритальная брюшина малого таза, участки серозного листка кишечника были с выразительными признаками отека, покрыты везикулярной сыпью, местами в конгломерате, с кровоточивостью. Вывота в брюшной полости не было.

Ребенок родился с оценкой по шкале Апгар 7–8 баллов и отрицательным результатом ППР на COVID-19. Плацента размером 25 x 21 x 5,0 x 0,5 см с множественными петрификатами, единичными красными инфарктами. Оболочки отчетливо желто-серо-зеленого цвета. Пуловина длиной 70 см, привычного цвета. Околоплодные воды прозрачные. Ранний и поздний послеоперационные периоды, а также послеродовой период протекали без осложнений. В то же время у роженицы выявлены нарушения в системе свертывания крови, иммунной системы, положительные IgG и IgM к COVID-19. В комплексном лечении послеродового периода поэтапно применяли Видеин, Магникум-антистресс, препараты ацетилсалициловой кислоты и для комплексной поддержки физиологического состояния кишечника.

**Вывод.** Заболевание COVID-19 является патологией со многими неизвестными. Поэтому каждое клиническое наблюдение имеет важное значение для изучения особенностей его течения. Постковидный синдром и лонг-ковид имеют индивидуальные особенности. Приобретенный коллективный опыт будет способствовать определению алгоритма терапии больных и персонализированного диспансерного наблюдения после острого периода.

**Ключевые слова:** COVID-19, постковидный период, везикулярная сыпь, роженица.

# Розфарбуй свій світ свій спокоєм!

для симптоматичного  
лікування дефіциту  
магнію



Інформацію надано скорочено. З повною інформацією про препарат можна ознайомитися в інструкції для медичного застосування препарату. Інформація призначена для розповсюдження серед медичних і фармацевтичних спеціалістів на спеціалізованих семінарах, конференціях, симпозиумах з медичної тематики. Виробник: АТ «Київський вітамінний завод». Місцезнаходження: Україна, 04073, м. Київ, вул. Копилівська, 38. Веб-сайт: [vitamin.com.ua](http://vitamin.com.ua). РП МОЗ України № UA/16534/01/01 від 11.01.2018.



КИЄВСЬКИЙ ВІТАМІННИЙ ЗАВОД  
Качество без компромиссов!