

A MORTAL CASE OF CORONAVIRUS DISEASE IN A PREGNANT DIABETIC WOMAN

CLINICAL CASE

INTRODUCTION

The pandemic of coronavirus infection is a novel reality for the obstetrical community. Since pregnancy is known to be associated with the suppressed immune response, the issues of the prevention and treatment of coronavirus disease (COVID-19) are of outstanding importance [1–3]. This infection was found to be involved in the disturbing fetal-maternal immune interaction. Therefore the increased level of pre-eclampsia and preterm birth was reported in pregnant women with COVID-19 [4].

Life-threatening pneumonia with respiratory distress syndrome was found in the majority of fatal cases of COVID-19 [5]. The elevated intra-abdominal pressure in pregnancy reduces the motility of diaphragm and lung vital capacity. Severe comorbidity is a serious risk factor for the mortal outcome in COVID-19 [6, 7]. Diabetes mellitus is a systemic disease that impairs immunity and vascular system. Gestational diabetes mellitus (GDM) enhances proinflammatory mechanisms of end-organ lesions. COVID-19 patients were found to have an increased level of Il-6 and C-reactive protein. Thus, pregnant women with GDM are at risk of systemic inflammatory response (SIRS) syndrome and fatal complications of COVID-19 [7].

We report a mortal case of COVID-19 associated with bilateral pneumonia and SIRS syndrome in a pregnant woman with GDM. The study protocol was approved by the Bioethics Committee of the Kharkiv Medical Academy of Postgraduate Education (registration number 0116U002865).

CASE PRESENTATION

A pregnant woman aged 35 years was admitted to Kocaeli Derince Training and Research Hospital (Kocaeli, Turkey) at 31 weeks of gestation. She complained of dry cough, fever, dizziness for three days. She felt fetal activities. She had blood pressure of 130/80 mm Hg, a pulse of 96 per minute, the rate of respiration of 20 per minute, and a body temperature of 38.2 °C at the time of hospitalization. Woman was obese with body mass index 40 kg/m². This pregnancy was 4th, and two of pregnancies were completed by cesareans. She had regular antenatal visits. GDM was diagnosed at 24 weeks of gestation and insulin injections were started.

The uterine tone was normal, palpation of the postcesarean scar was painless, and the cervix was closed. The fetal status was found to be nor-

mal via Doppler ultrasound. Computer tomography of the chest was performed. The bilateral pneumonia was diagnosed (Fig.). The tests for COVID-19 were positive.

Patient was admitted to the Intensive Care Unit. The majority of laboratory tests were unremarkable (hemoglobin, leukocytes, platelet count, serum aspartate aminotransaminase (AST), serum alanine aminotransaminase (ALT), serum urea, serum creatinine concentration, and coagulation profile were normal). But lymphopenia, hyperglycemia, trace of proteinuria, and ketonuria in urinalysis were detected. C-reactive protein (131.2 mg/l) was considerably elevated, and procalcitonin (0.08 ng/ml) was slightly increased. Therefore, she had a disturbed carbohydrate metabolism and markers of the systemic inflammation.

Anti-inflammatory, antiviral, antibacterial and immunomodulatory treatment was started. She received *per os* favipiravir 200 mg, azithromycin 500 mg, enfluvir 75 mg, plaquenil 200 mg, and ceftriaxone 1 g intravenously, piperacillin 4.5 g intravenously, methylprednisolone 40 mg intramuscular, enoxaparin 0.6 subcutaneously. The doses of insulin were changed. But maternal status became worse in several hours. Oxygen saturation dropped to 80%. Patient was intubated and connected to the artificial lung ventilator.

Fetal distress was detected via cardiotocography. The urgent cesarean was performed. Female baby of 1900 g, 41 cm length, 30 cm head circumference and Apgar score 1→3 was delivered. Newborn was passed to the Neonatal Resuscitation Unit and diseased the next day. The newborn was COVID-19 negative but has an early neonatal sepsis.

Maternal status persisted to stay severe after the cesarean section. She additionally re-

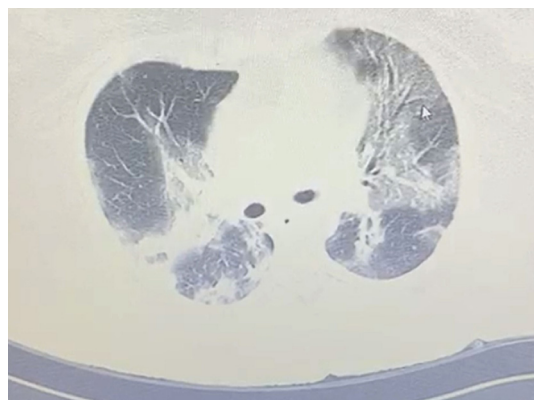


Figure. Bilateral pneumonia according to chest computer tomography.

K. UZEL

obstetrician-gynecologist,
Department of Gynecology and
Obstetrics, Health Sciences University,
Kocaeli Derince Training and Research
Hospital, Kocaeli, Turkey
ORCID: 0000-0002-4615-5601

I.V. LAKHNO

MD, professor, Department of
Perinatology, Obstetrics and
Gynecology, Kharkiv Medical
Academy of Postgraduate Education,
Kharkiv
ORCID: 0000-0002-7914-7296
Researcher ID: E-7931-2016

Contacts:

Igor V. Lakhno
Kharkiv MAPE,
Department of Perinatology,
Obstetrics and Gynecology
Amosova str. 58
61176, Kharkiv, Ukraine
Tel: +38 (057) 711 95 42
email: igorlakhno71@gmail.com



Video available by QR-code

ceived steroids and anticoagulants. Leukocytosis ($19 \times 10^3/\mu\text{L}$) and mild anemia (hemoglobin was 10.1 g/dL) were found in the clinical blood test. The increased variables of serum urea, serum creatinine, serum ALT, serum AST, serum alkaline phosphatase were detected. The coagulative profile was found to be disturbed: activated partial thromboplastin time, prothrombin time and international normalized ratio were prolonged. Levels of C-reactive protein (179.7 mg/L) and procalcitonin (0.15 ng/ml) were raised. Hemodynamics was not stable (blood pressure 70/40 mm Hg, pulse rate 130 per minute). A saturation was low – 75%. Despite intensive resuscitation woman died. The autopsy was not done according to willing of relatives.

DISCUSSION

Delayed admission to the hospital was the main factor for fatal outcome. The COVID-19 patients with GDM are at higher risk of severe pneumonia, SIRS and carbohydrate metabolism decompensation [7]. Oxidative stress caused by bilateral pneumonia initiated the chain of tissue injury-related reactions. The fat tis-

sue is an additional source of free radicals and proinflammatory cytokines [8]. Progression of the proinflammatory scenario enhanced multiple organ failure. We have found signs of acute pulmonary, hepatic, and renal insufficiency. The unresponsiveness to treatment contributed to SIRS and maternal deterioration.

Nowadays the COVID-19 becomes a very dangerous option for pregnant women with comorbidities [9, 10]. The only effective measure is prevention. But early diagnosing of COVID-19 could possibly decrease the severity. The lack of information in the field stimulates further investigations.

CONCLUSION

The fatal case of COVID-19 was associated with coexisted GDM and late admission to hospital. Further investigations are necessary to improve outcomes in COVID-19 during pregnancy.

Funding: authors declared that this study has received no financial support.

Conflict of interest: authors declare that there is no conflict of interest regarding the publication of this paper.

ЛЕТАЛЬНИЙ ВИПАДОК КОРОНАВІРУСНОЇ ХВОРОБИ У ВАГІТНОЇ З ГЕСТАЦІЙНИМ ЦУКРОВИМ ДІАБЕТОМ

КЛІНІЧНИЙ ВИПАДОК

К. УЗЕЛ

лікар акушер-гінеколог,
відділення акушерства і гінекології
Університету медичних наук,
навчально-дослідний шпиталь
Коджаелі Деріндже,
Коджаелі, Туреччина
ORCID: 0000-0002-4615-5601

І.В. ЛАХНО

д. мед. н., професор кафедри
перинатології, акушерства і
гінекології ХМАПО, м. Харків
ORCID: 0000-0002-7914-7296
Researcher ID: E-7931-2016

Контакти:

Ляхно Ігор Вікторович
ХМАПО, кафедра перинатології,
акушерства і гінекології
61176, Харків, Амосова, 58
Тел.: +38 (057) 711 95 42
email: igorlakhno71@gmail.com

ВСТУП

Пандемія коронавірусної інфекції є новою реальністю для акушерської спільноти. Оскільки вагітність пов'язана з пригніченою імунною відповіддю, то питання профілактики та лікування коронавірусної хвороби (COVID-19) мають надзвичайне значення [1–3]. Було встановлено, що ця інфекція бере участь у погіршенні плодово-материнських імунних взаємодій. Отже, повідомлено про підвищений рівень прееклампсії та передчасних пологів у вагітних жінок із COVID-19 [4].

Життєзагрозлива пневмонія із респіраторним дистрес-синдромом була знайдена у більшості фатальних випадків COVID-19 [5]. Підвищений внутрішньочеревний тиск під час вагітності знижує рухливість діафрагми та життєву ємність легенів. Тяжка коморбідна патологія – серйозний фактор ризику летальних випадків при COVID-19 [6, 7]. Цукровий діабет є системним захворюванням, яке вражає імунітет і судинну систему. Гестаційний цукровий діабет (ГЦД) підсилює прозапальні механізми ушкодження органів-мішеней. Було встановлено підвищення рівня інтерлейкіну типу 6 і С-реактивного білка (СРБ) в пацієнток із COVID-19. Таким чином, вагітні з ГЦД мають підвищений ризик синдрому системної запальної відповіді (ССЗВ) і фатальних ускладнень COVID-19 [7].

Ми повідомляємо про смертельний випадок COVID-19, який був пов'язаний з двобічною

пневмонією і ССЗВ у вагітної з ГЦД. Протокол дослідження був затверджений комісією з біоетики Харківської медичної академії післядипломної освіти (реєстраційний номер 0116U002865).

КЛІНІЧНИЙ ВИПАДОК

Вагітна жінка 35 років поступила до навчально-дослідного шпиталю Коджаелі Деріндже (Туреччина) у терміні вагітності 31 тиждень. Вона скаржилася на сухий кашель, лихоманку, запаморочення протягом трьох днів. Жінка відчувала рухи плода. У приймальному відділенні артеріальний тиск був 130/80 мм рт. ст., пульс – 96 уд/хв, частота дихальних рухів – 20 за хвилину, температура тіла – 38,2 °C.

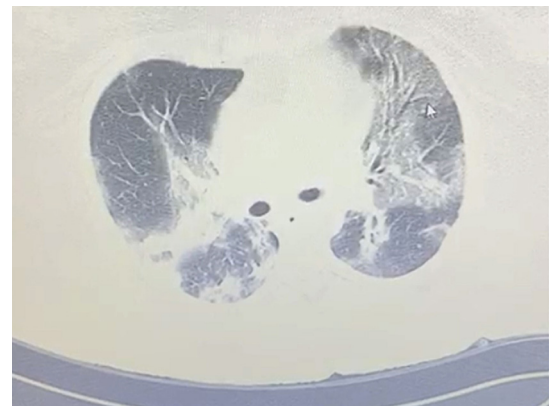
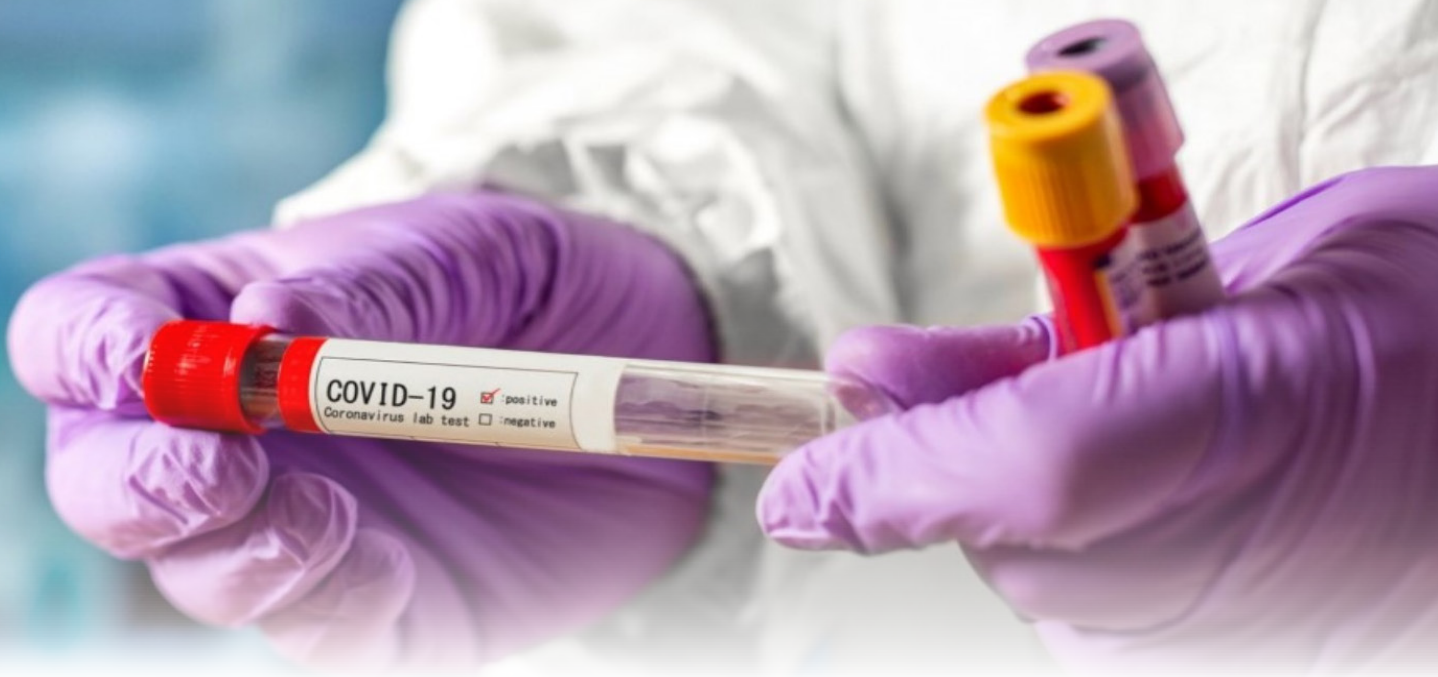

Рисунок. Двобічна пневмонія на комп'ютерній томографії грудної клітини.



Відео доступне за цим QR-кодом



Дана вагітність була четвертою, дві з попередніх вагітностей завершилися кесаревим розтином. Жінка регулярно відвідувала жіночу консультацію. У вагітної було ожиріння (індекс маси тіла – 40). У 24 тижні був діагностований ГЦД, і було розпочато використання інсуліну.

Матка була в нормальному тонусі, ділянка післяопераційного рубця безболісна, шийка матки сформована. Стан плода за даними УЗ доплерометрії був задовільним. Жінці було проведено комп'ютерну томографію грудної клітини і діагностовано двобічну пневмонію (рис.). Тести на COVID-19 виявилися позитивними. Пацієнтку було госпіталізовано до відділення інтенсивної терапії.

Більшість лабораторних показників були без особливостей (гемоглобін, кількість лейкоцитів, тромбоцитів, рівень аспартатамінотрансферази (АСТ) і аланінамінотрансферази (АЛТ), концентрація сечовини, креатиніну в сироватці крові та показники коагулограми в межах норми). Проте мала місце лімфопенія, гіперглікемія, незначна протеїнурія і кетонурія. Рівень СРБ (131,2 мг/л) був значним, а концентрація прокальцитоніну (0,08 нг/мл) – дещо підвищена, що свідчило про наявність у пацієнтки порушення карбогідратного обміну і системного запалення. Було розпочато протизапальну, протівірусну, антибактеріальну та імунотропну терапію. Жінка отримала фавіпіравір (протівірусний препарат, похідна протитуберкульозного препарату піразин-карбоксаміду) 200 мг, азітроміцин 500 мг, енфлувір (осельтамівір) 75 мг, плаквеніл (гідроксихлорохіна сульфат) 200 мг перорально, цефтріаксон 1 г і тазобактам 4,5 г внутрішньовенно, метилпреднізолон 40 мг внутрішньом'язово, еноксапарин 0,6 підшкірно. Дозу інсуліну було скореговано.

Проте стан матері погіршився через декілька годин. Сатурація кисню впала до 80%. Жінка була інтубована та підключена до апарату штучної вентиляції легенів. За даними кардіотокографії був визначений дистрес плода. Виконано ургентний кесарів розтин і вилучено недоношену дівчинку масою 1900 г, довжиною тіла 41 см, окружністю голівки 30 см, з оцінкою за шкалою Апгар 1→3 бали. Новонароджена дитина знаходилася на лікуванні у відділенні реанімації та померла наступного дня. Аналізи на COVID-19 були негативними, але в неї був ранній неонатальний сепсис.

Стан матері після кесаревого розтину залишався важким. Вона додатково отримала кортикостероїди та антикоагулянти. В неї були знайдені лейкоцитоз (19×10^3 /мкл) та анемія легкого ступеня у клінічному аналізі крові (гемоглобін – 10,1 г/дл), а також підвищені значення концентрації сечовини, креатиніну в сироватці крові, АЛТ, АСТ, термостабільної лужної фосфатази. У коагулограмі було відмічено подовження активованого часткового тромбoplastинового часу, протромбінового часу і міжнародного нормалізованого відношення. Рівні СРБ (179,7 мг/л) і прокальцитоніну (0,15 нг/мл) підвищилися. Гемодинаміка була нестабільною (артеріальний тиск – 70/40 мм рт. ст., пульс – 130 уд/хв), а сатурація низькою – 75%. Не дивлячись на інтенсивні реанімаційні заходи, жінка померла. Аутопсію не проводили відповідно до бажання родичів.

ОБГОВОРЕННЯ

Запізніла госпіталізація була головним фактором, який сприяв фатальному наслідку. Пацієнтки з COVID-19 і ГЦД мають вищий ризик тяжкої пневмонії, ССЗВ і декомпенсації карбогідратного обміну [7]. Оксидативний стрес, викликаний двобічною пневмонією, призвів до каскаду реакцій, які спричинили ураження тканин організму. Жирова тканина була додатковим джерелом вільних радикалів і прозапальних цитокінів [8]. Прогресування запального сценарію підсилювало поліорганну недостатність. Ми встановили ознаки гострої легеневої, печінкової та ниркової недостатності. Відсутність ефекту від лікування сприяла розвитку ССЗВ і погіршенню стану матері.

На сьогодні COVID-19 стає дуже небезпечною опцією для вагітних із супутніми захворюваннями [9, 10]. Єдиним ефективним заходом є профілактика. Брак інформації в даній галузі стимулює подальші дослідження.

ВИСНОВОК

Фатальний випадок COVID-19 був обумовлений ГЦД і запізнілою госпіталізацією. Необхідно проведення подальших досліджень для покращення наслідків COVID-19 під час вагітності.

КЛІНІЧНИЙ ВИПАДОК

REFERENCES/ЛІТЕРАТУРА

1. Panahi, L., Amiri, M., Pouy, S. "Risks of Novel Coronavirus Disease (COVID-19) in Pregnancy; a Narrative Review." *Arch Acad Emerg Med* 8.1 (2020): e34. eCollection 2020.
2. Mullins, E., Evans, D., Viner, R.M., et al. "Coronavirus in pregnancy and delivery: rapid review." *Ultrasound Obstet Gynecol* (2020). DOI: 10.1002/uog.22014
3. Rasmussen, S.A., Smulian, J.C., Lednicki, J.A., et al. "Coronavirus Disease 2019 (COVID-19) and Pregnancy: What obstetricians need to know." *Am J Obstet Gynecol* (2020). DOI: 10.1016/j.ajog.2020.02.017
4. Liu, H., Wang, L.L., Zhao, S.J., et al. "Why are pregnant women susceptible to COVID-19? An immunological viewpoint." *J Reprod Immunol* 139 (2020): 103122. DOI: 10.1016/j.jri.2020.103122
5. Chen, S., Liao, E., Shao, Y. "Clinical analysis of pregnant women with 2019 novel coronavirus pneumonia." *J Med Virol* (2020). DOI: 10.1002/jmv.25789
6. Fang, L., Karakiulakis, G., Roth, M. "Are patients with hypertension and diabetes mellitus at increased risk for COVID-19 infection?" *Lancet Respir Med* 20 (2020): 30116–8.
7. Guo, W., Li, M., Dong, Y., et al. "Diabetes is a risk factor for the progression and prognosis of COVID-19." *Diabetes Metab Res Rev* (2020): e3319. DOI: 10.1002/dmrr.3319
8. Lee, D.H., Lee, J., Kim, E., et al. "Emergency cesarean section on severe acute respiratory syndrome coronavirus 2 (SARS-CoV-2) confirmed patient." *Korean J Anesthesiol* (2020). DOI: 10.4097/kja.20116
9. Zhou, F., Yu, T., Du, R., et al. "Clinical course and risk factors for mortality of adult inpatients with COVID-19 in Wuhan, China: a retrospective study." *Lancet* (2020). DOI: 10.1016/S0140-6736(20)30566-3
10. Chen, H., Guo, J., Wang, C., et al. "Clinical characteristics and intrauterine vertical transmission potential of COVID-19 infection in nine pregnant women: a retrospective review of medical records." *Lancet* 395 (2020): 809–15.

A MORTAL CASE OF CORONAVIRUS DISEASE IN A PREGNANT DIABETIC WOMAN

Clinical case

K. Uzel, obstetrician-gynecologist, Department of Gynecology and Obstetrics, Health Sciences University, Kocaeli Derince Training and Research Hospital, Kocaeli, Turkey

I.V. Iakhno, MD, professor, Department of Perinatology, Obstetrics and Gynecology, Kharkiv Medical Academy of Postgraduate Education, Kharkiv

Pregnant women are very susceptible to coronavirus infection. Gestational diabetes mellitus is severe comorbidity and a serious risk factor for lethal outcomes. We report a mortal case of coronavirus disease (COVID-19) associated with bilateral pneumonia and systemic inflammatory response syndrome in a pregnant woman with gestational diabetes mellitus.

Patient was admitted to the hospital at 31 weeks of gestation with COVID-19 bilateral pneumonia. Anti-inflammatory, antiviral, antibacterial and immunomodulatory treatment was started. She received *per os* favipiravir 200 mg, azithromycin 500 mg, enfluvir 75 mg, plaquenil 200 mg, and ceftriaxone 1 g intravenously, piperacillin 4.5 g intravenously, methylprednisolone 40 mg intramuscular, enoxaparin 0.6 subcutaneously. The doses of insulin were changed. But maternal status became worse in several hours. Oxygen saturation dropped to 80%. Patient was intubated and connected to the artificial lung ventilator. The cesarean was performed. The preterm born baby with early neonatal sepsis died the next day. The treatment could not counteract an inflammatory storm. Despite intensive resuscitation, the woman died.

The fatal case of COVID-19 was associated with coexistent gestational diabetes mellitus and late admission to the hospital. The COVID-19 patients with gestational diabetes mellitus are at higher risk of severe pneumonia, systemic inflammatory response and carbohydrate metabolism decompensation. Oxidative stress caused by bilateral pneumonia initiated the chain of tissue injury-related reactions. The fat tissue is an additional source of free radicals and proinflammatory cytokines. Progression of the proinflammatory scenario enhanced multiple organ failure. We have found signs of acute pulmonary, hepatic, and renal insufficiency. The unresponsiveness to treatment contributed to systemic inflammatory response and maternal deterioration.

Further investigations are necessary to improve outcomes in COVID-19 during pregnancy.

Keywords: pregnancy, COVID-19, infectious diseases, intensive care medicine, gestational diabetes mellitus.

ЛЕТАЛЬНИЙ ВИПАДОК КОРОНАВІРУСНОЇ ХВОРОБИ У ВАГІТНОЇ З ГЕСТАЦІЙНИМ ЦУКРОВИМ ДІАБЕТОМ

Клінічний випадок

К. Узел, лікар акушер-гінеколог, відділення акушерства і гінекології Університету медичних наук, навчально-дослідний шпиталь Коджаелі Дериндже, Коджаелі, Туреччина

І.В. Ляхно, д. мед. н., професор кафедри перинатології, акушерства і гінекології ХМАПО, м. Харків

Вагітні жінки дуже сприйнятливі до коронавірусної інфекції. Гестаційний цукровий діабет є важким коморбідним станом і серйозним фактором ризику летального наслідку. Ми повідомляємо про смертельний випадок коронавірусної хвороби (COVID-19), який був пов'язаний з двобічною пневмонією і синдромом системної запальної відповіді у вагітної з гестаційним цукровим діабетом.

Пацієнтка поступила до лікарні у 31 тижнів вагітності з приводу обумовленої COVID-19 двобічною пневмонією. Було розпочато протизапальну, протівірусну, антибактеріальну та імунотропну терапію. Вона отримала перорально фавіпіравір 200 мг, азитроміцин 500 мг, енфлувір 75 мг, плаквеніл 200 мг, а також цефтріаксон 1 г внутрішньовенно, піперацилін 4,5 г внутрішньовенно, метилпреднізолон 40 мг внутрішньом'язово, еноксапарин 0,6 підшкірно. Дозу інсуліну було скореговано. Стан жінки швидко погіршувався. Сатурація кисню впала до 80%. Вагітна була інтубована, підключена до апарату штучної вентиляції легень і розроджена шляхом кесаревого розтину. Неодоношена новонароджена з раннім неонатальним сепсисом померла наступного дня. Лікування не змогло протидіяти запальному шторму і, не дивлячись на інтенсивну терапію, жінка померла.

Фатальний випадок COVID-19 був обумовлений поєднанням гестаційного цукрового діабету і запізнілої госпіталізації. Пацієнтки з COVID-19 і гестаційним діабетом мають вищий ризик тяжкої пневмонії, синдрому системної запальної відповіді і декомпенсації карбогідратного обміну. Оксидативний стрес, викликаний двобічною пневмонією, призвів до каскаду реакцій, які спричинили ураження тканин організму. Жирова тканина була додатковим джерелом вільних радикалів і прозапальних цитокінів. Прогресування запального сценарію посилювало поліорганну недостатність. У пацієнтки спостерігалися ознаки гострої легеневої, печінкової та ниркової недостатності. Відсутність ефекту від лікування сприяло розвитку синдрому системної запальної відповіді і погіршенню стану вагітної.

Необхідно проведення подальших досліджень для покращення наслідків COVID-19 під час вагітності.

Ключові слова: вагітність, COVID-19, інфекційні захворювання, медицина невідкладних станів, гестаційний цукровий діабет.

ЛЕТАЛЬНИЙ ИСХОД КОРОНАВІРУСНОЇ БОЛЕЗНИ У БЕРЕМЕННОЙ С ГЕСТАЦИОННЫМ САХАРНЫМ ДИАБЕТОМ

Клинический случай

К. Узел, врач акушер-гинеколог, отделение акушерства и гинекологии Университета медицинских наук, учебно-исследовательский госпиталь Коджаели Дериндже, Коджаели, Турция

И.В. Ляхно, д. мед. н., профессор, доцент кафедры перинатологии, акушерства и гинекологии ХМАПО, г. Харьков

Беременные очень восприимчивы к коронавирусной инфекции. Гестационный сахарный диабет является тяжелым коморбидным состоянием и серьезным фактором риска летального исхода. Мы сообщаем о смертельном случае коронавирусной болезни (COVID-19), который был связан с двусторонней пневмонией и синдромом системного воспалительного ответа у беременной с гестационным сахарным диабетом.

Пациентка поступила в больницу в 31 недель беременности по поводу обусловленной COVID-19 двусторонней пневмонии. Была начата противовоспалительная, противовирусная, антибактериальная и иммунотропная терапия. Пациентка получила перорально фавипиравир 200 мг, азитромицин 500 мг, энфлувир 75 мг, плаквенил 200 мг, а также цефтриаксон 1 г, пиперациллин 4,5 г внутривенно, метилпреднизолон 40 мг внутримышечно, эноксапарин 0,6 подкожно. Доза инсулина была скорректирована. Состояние женщины быстро ухудшалось. Сатурация кислорода упала до 80%. Беременная была интубирована, подключена к аппарату искусственной вентиляции легких и родоразрешена путем кесарева сечения. Недоношенная новорожденная с ранним неонатальным сепсисом умерла на следующий день. Лечение не смогло противодействовать воспалительному шторму и, несмотря на интенсивную терапию, женщина умерла.

Фатальный случай COVID-19 был обусловлен сочетанием гестационного сахарного диабета и запоздалой госпитализации. Пациентки с COVID-19 и гестационным диабетом имеют более высокий риск тяжелой пневмонии, синдрома системного воспалительного ответа и декомпенсации карбогидратного обмена. Оксидативный стресс, вызванный двусторонней пневмонией, привел к каскаду реакций, повлекших поражение тканей организма. Жировая ткань была дополнительным источником свободных радикалов и провоспалительных цитокинов. Прогрессирование воспалительного сценария усиливало полиорганную недостаточность. У пациентки наблюдались признаки острой легочной, печеночной и почечной недостаточности. Отсутствие эффекта от лечения способствовало развитию синдрома системного воспалительного ответа и ухудшению состояния беременной.

Необходимо проведение дальнейших исследований для улучшения исходов COVID-19 во время беременности.

Ключевые слова: беременность, COVID-19, инфекционные заболевания, медицина неотложных состояний, гестационный сахарный диабет.