

КЛИНИЧЕСКИЙ СЛУЧАЙ АНЕМИИ У ПАЦИЕНТКИ С ЭНДОМЕТРИОЗОМ

Т.Ф. Татарчук
д. мед. н., профессор, член-корреспондент НАМН Украины, зам. директора по научной работе, зав. отделением эндокринной гинекологии ГУ «ИПАГ им. Е.М. Лукьяновой НАМН Украины»

Пациентка А., 29 лет, обратилась с жалобами на то, что на фоне частых головных болей и утомляемости («упадка сил») ее кожа стала сухой, а волосы и ногти – ломкими.

Анамнез: менархе в 13 лет, менструальный цикл регулярный, менструации болезненные (в связи с чем пациентка принимает ибупрофен), обильные (за 1 цикл использует 2 упаковки прокладок – по 3–4 прокладки в день), последний год длятся по 7 дней. На характер менструаций никогда не обращала внимания, поскольку у ее матери до беременности была похожая ситуация (рис.). Беременностей не было. В анамнезе операция по поводу удаления эндометриоидной кисты.

Гинекологический осмотр: влагалище нерожавшей женщины, слизистая розовая, выделения бели. Шейка матки – множественные наботовы кисты, тело матки увеличено до 7 недель беременности, плотное, бугристое. Придатки с обеих сторон не увеличены, болезненные, тяжистые.

УЗИ органов малого таза: матка 72 х 64 мм, шаровидной формы, миометрий неоднородный, содержит включения гипоэхогенной структуры без четких контуров: по передней стенке – 16 х 10 мм, у дна матки 18 х 16 мм и 20 х 40 мм. Эндометрий – 6,8 мм, структура однородная. Правый яичник – 28 х 24 мм, без особенностей, содержит доминантный фолликул 18 мм. Левый яичник: 24 х 18 мм, без особенностей. УЗИ-признаки аденомиоза.

Лабораторные исследования: эритроциты – 4,13 х 10^{12}/л, гемоглобин – 100 г/л, гематокрит – 35,6%, ферритин – менее 10 мг/мл, средний объем эритроцитов в крови – 86,2 фл, среднее содержание гемоглобина в эритроците – 24,2 пг, средняя концентрация гемоглобина в эритроците – 28,1 г/л, пролактин – 22 нг/мл.

Диагноз: Аденомиоз. Аномальные маточные кровотечения (АМК). Железодефицитная анемия.

Назначенное лечение:

- антианемическая терапия – полимальтозный комплекс трехвалентного железа по 1 табл. 2 раза в сутки в течение 3 мес;
- антистрессорная терапия;
- со временем – введение внутриматочной левоноргестрел-высвобождающей системы (ВМС).

Результаты терапии через 2 месяца:

- пациентка отмечает улучшение общего состояния, улучшение трудоспособности;
- менструации – скудные кровянистые выделения в течение 2 мес. После постановки ВМС – отсутствие болезненных ощущений во время полового акта;
- лабораторные исследования: эритроциты – 4,21 х 10^{12}/л, гемоглобин – 116 г/л, гематокрит – 39,6%, ферритин – 15 мг/мл, средний объем эритроцитов в крови – 94,1 фл, среднее содержание гемоглобина в эритроците – 27,6 пг, средняя концентрация гемоглобина в эритроците – 29,3 г/л.

Рекомендовано: продолжить прием полимальтозного комплекса трехвалентного железа еще в течение месяца.

Выводы: следует помнить, что после удаления эндометриоидной кисты в 90% случаев у женщины до 35 лет аденомиоз сопутствует другим случаям эндометриоза. Общие симптомы и признаки аденомиоза представлены в таблице.

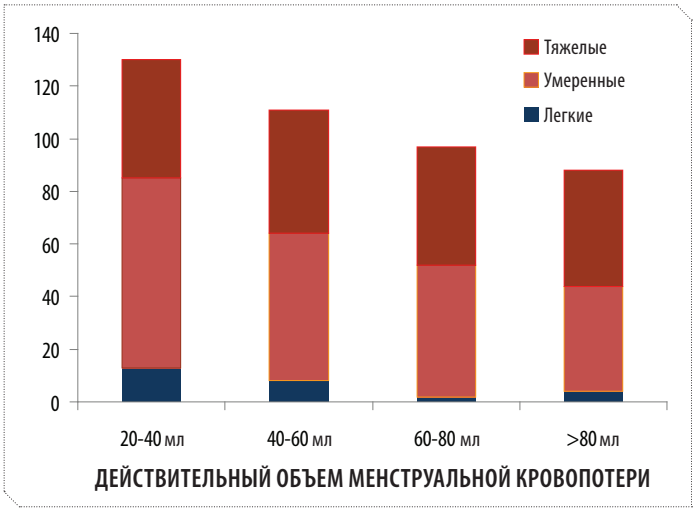

Рисунок. Оценка женщинами характера их менструальных кровотечений [1]

Таблица. Общие симптомы и признаки аденомиоза [2]

Симптомы и признаки	% встречаемости
Тяжелые менструальные кровотечения	40–50
Дисменорея	15–30
Хроническая тазовая боль	76,9
Отсутствие симптомов	33
Диспареуния	7
Увеличение размера матки	30
Бесплодие	11–12
Ассоциированные заболевания матки	
лейомиомы	50
эндометриоз	11
полип эндометрия	7

Назначая препараты для лечения эндометриоза, мы снижаем уровень провоспалительных цитокинов, которые повышают риск онкопатологии (при эндометриозе повышен риск развития рака яичников на 37%, эндокринной онкопатологии – на 38%, рака почки – на 36%, рака щитовидной железы – на 33% [3]). Женщина с АМК нуждается в тщательном дообследовании, определении уровня ферритина, назначении препаратов железа. При выборе последних необходимо руководствоваться соматическим статусом пациентки и сопутствующими заболеваниями. При наличии любой пролиферативной патологии, любой провоспалительной реакции в организме предпочтение следует отдать полимальтозному комплексу трехвалентного железа.

Материал предоставлен ООО «Такеда Украина»

ЛИТЕРАТУРА/REFERENCES

1. Hallberg, L., et al. "Menstrual blood loss – a population study. Variation at different ages and attempts to define normality." Acta Obstet Gynecol Scand 45.3 (1966): 320–51.
2. Struble, J., et al. "Adenomyosis: A Clinical Review of a Challenging Gynecologic Condition." Journal of Minimally Invasive Gynecology 23.2 (2016): 164–85.
2. Melin, A. "The risk of cancer and the role of parity among women with endometriosis." Hum Reprod 22.1 (2007): i27–i28.

ОПРОСНИК ДЛЯ ВЫЯВЛЕНИЯ АНОМАЛЬНЫХ МАТОЧНЫХ КРОВОТЕЧЕНИЙ

- ☑ **Влияют ли менструации на вашу ежедневную активность?**
- ☑ **Меняете ли вы гигиенические средства ночью?**
- ☑ **Бывают ли во время менструации крупные сгустки крови?**
- ☑ **Чувствуете ли вы слабость, повышенную утомляемость, одышку или вам когда-либо ставили диагноз анемия?**

При положительном ответе хотя бы на 1 вопрос есть основания предполагать у пациентки наличие АМК.

Данный опросник рекомендуется использовать на приеме у врача общей практики, семейного врача, педиатра при обращении пациенток по поводу симптомов анемии, на приеме у акушера-гинеколога, даже если у пациентки нет активных жалоб на обильные менструации.