

ПРЕНАТАЛЬНАЯ ДИАГНОСТИКА ФЕНИЛКЕТОНУРИИ И ДВУСТОРОННЕЙ АГЕНЕЗИИ ПОЧЕК У ОДНОГО ПЛОДА



Н.П. ВЕРОПОТВЕЛЯН

к. мед. н., глав. врач КУ «Межобластной центр медицинской генетики и пренатальной диагностики им. П.Н. Веропотвеляна» ДОС, г. Кривой Рог
ORCID: 0000-0003-3962-987X

Г.В. МАКУХ

д. биол. н., ведущий научный сотрудник отдела диагностики наследственной патологии ГУ «Институт наследственной патологии НАМН Украины», г. Львов
ORCID: 0000-0001-7749-5353

Л.Б. ЧОРНА

к. биол. н., научный сотрудник отдела диагностики наследственной патологии ГУ «Институт наследственной патологии НАМН Украины», г. Львов
ORCID: 0000-0003-3357-1574

Т.А. НЕТРЕБКО

врач-генетик, заведующая консультативно-поликлиническим отделом КУ «МЦМГ и ПД им. П.Н. Веропотвеляна» ДОС, г. Кривой Рог
ORCID: 0000-0001-5710-8061

Ю.С. ПОГУЛЯЙ

биолог отдела молекулярной генетики лаборатории медико-генетических исследований КУ «МЦМГ и ПД им. П.Н. Веропотвеляна» ДОС, г. Кривой Рог
ORCID: 0000-0002-9675-520X

Е.О. ХАВАНСКАЯ

заведующая детским патологоанатомическим отделением №1 КУ «Запорожское областное патологоанатомическое бюро» ЗОС, г. Запорожье
ORCID: 0000-0002-2306-4109

Контакты:

Веропотвелян Николай Петрович
КУ «МЦМГ и ПД им. П.Н. Веропотвеляна» ДОС
50000, Кривой Рог,
пл. Освобождения, 3а
тел.: + 38 (0564) 92 49 30
e-mail: genetika@ukrpost.ua

ВВЕДЕНИЕ

Фенилкетонурия (ФКУ) – это врожденное генетически обусловленное нарушение метаболизма в тирозин незаменимой аминокислоты фенилаланина (ФА), которая поступает в организм с пищевым белком.

Причиной болезни является мутация в гене гидроксиллазы ФА (ген ФАГ). В организме больного происходит накопление избыточного количества ФА в периферической крови, а следовательно, и в центральной нервной системе. При отсутствии своевременной ранней диагностики это неотвратно ведет к тяжелому умственному (фенилпировиноградной олигофрении) и физическому недоразвитию, являясь причиной ранней детской инвалидности [1].

Известно, что частота носительства мутантного гена ФКУ среди населения Украины составляет 2–3% [1]. В разных популяциях ФКУ встречается с частотой 1 на 8–15 тыс. новорожденных, в Украине средняя частота – 1:7000 [1, 2].

Выделяют следующие типы ФКУ: классическая – фенилаланин (phe) > 1200 мкмоль/л (20 мг%); умеренная – phe – 600–1200 мкмоль/л (10–20 мг%); мягкая – phe – 600–900 мкмоль/л (10–15 мг%); мягкая гиперфенилаланинемия (так называемая «серая зона», gray zone) – phe – 360–600 мкмоль/л (6–10 мг%); мягкая гиперфенилаланинемия (не нуждающаяся в лечении) – phe – 120–360 мкмоль/л (2–6 мг%); злокачественная гиперфенилаланинемия – недостаточность тетрагидробиоптерина (BH4) [1, 2]. Гетерозиготные носители мутаций в гене ФАГ фенотипически и клинически не отличаются от здоровых индивидуумов, однако у них сохраняется всего около 30% от нормальной активности фермента фенилаланингидроксилазы (у больных при классической форме ФКУ сохранено только 1–2% функциональной активности фермента) [3].

Таким образом, способность метаболизировать ФА в тирозин у гетерозиготных носителей также ограничена. Было установлено, что у гетерозигот уровень метаболизма ФА снижен и сопровождается более длительными пиковыми его концентрациями в крови [4].

Также имеются сообщения, свидетельствующие о снижении интеллектуальных способностей у гетерозиготных индивидов по мутациям гена ФАГ, повышенной раздражительности, склонности к шизофрении с депрессивными признаками, репродуктивным аномалиям, варикозному расширению вен и др. [5]. К ре-

продуктивным аномалиям, отмеченным у гетерозигот по гену ФАГ, относятся преждевременные роды, антенатальная гибель плода, а также другие акушерские осложнения [6].

L.F. Saugstad после проведенных им исследований 36 семей, которые имели детей с ФКУ, сделал выводы о повышенной фертильности пар, гетерозиготных по гену ФАГ, и лучшей выживаемости их потомства [7].

Будучи орфанной болезнью, ФКУ довольно редко сочетается с какой-либо другой врожденной и наследственной патологией. Поэтому, несомненно, представляет клинический интерес одновременное сочетание у одного пациента редкой патологии различного генеза. Представляем описание собственного случая пренатальной диагностики ФКУ и двусторонней агенезии почек у одного плода.

МАТЕРИАЛЫ И МЕТОДЫ ИССЛЕДОВАНИЯ

Беременная Ш., 30 лет, жительница г. Запорожье (одна из областей региона деятельности КУ «МЦМГ и ПД им. П.Н. Веропотвеляна» ДОС), обратилась в наш центр с повторной беременностью в сроке 11 недель для проведения пренатальной диагностики с целью прогноза здоровья потомства, в связи с ФКУ у ее первого ребенка. У ее дочери (2012 г. р.) при проведении неонатального скрининга обнаружено превышение уровня ФА до 4240 мкмоль/л, при повторном тесте показатель ФА достиг 9940 мкмоль/л. После назначения лечебного питания (препарат «Афенилак») уровень ФА был снижен до 180 мкмоль/л и в дальнейшем поддерживался в пределах нормальных значений 730–970 мкмоль/л. В период болезни (осложнения после прививки вакциной БЦЖ, поствакцинальный регионарный лимфаденит левой подмышечной области) на первом году жизни, несмотря на прием необходимого количества гидролизата белка, уровень ФА варьировал от 1510 до 5820 мкмоль/л, но впоследствии был доведен до первоначального. В результате молекулярно-генетического исследования было установлено, что ребенок с ФКУ является компаунд гетерозиготой по мутациям R408W и Y414C (генотип R408W/Y414C), что предопределило мягкое течение болезни (уровень остаточной активности фермента ФАГ при мутации R408W составляет 2%; при мутации Y414C – 57% [8]). Родители соответственно оказались гетерозиготными носителями по данным мутациям.

отмечено повышение периферической резистентности в плацентарном русле. В обеих маточных артериях гемодинамические показатели соответствовали верхней границе нормы для данного срока беременности.

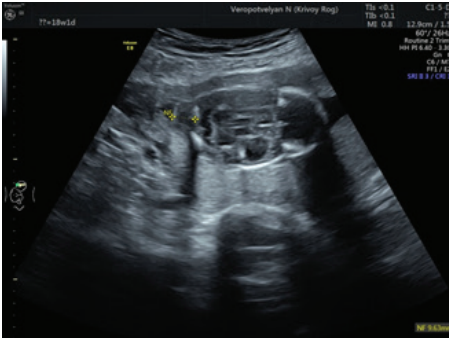


Рисунок 5. Беременность 18 нед. Эхограмма головы плода в аксиальной плоскости сканирования (на уровне задней черепно-мозговой ямки), сдавленной стенками матки. Утолщение шейной складки – 9,6 мм.

Было сделано следующее заключение: двусторонняя агенезия почек, формирование фенотипа аномалада (сиквенса) Поттера у плода с ФКУ. В связи с неблагоприятным прогнозом по желанию семьи беременность была прервана. У абортуса мужского пола массой 324 г и длиной 24 см диагноз был подтвержден при проведении аутопсии.

При оценке фенотипа плода отмечалась запавшая переносица, гипоплазия нижней челюсти, по задней поверхности шеи имелось утолщение кожной складки до 7 мм за счет выраженного отека мягких тканей. Наблюдались сгибательные контрактуры локтевых и коленных суставов, флексорная установка пальцев и кистей обеих рук, варусная деформация стоп, низко расположенные диспластичные ушные раковины (рис. 6А, Б). При секционном исследовании было обнаружено отсутствие почек, мочеточников и мочевого пузыря (рис. 7).

ОБСУЖДЕНИЕ РЕЗУЛЬТАТОВ ИССЛЕДОВАНИЯ

В доступной мировой литературе нами обнаружена только одна публикация, в которой описано сочетание ФКУ с хронической болезнью почек у 67 взрослых пациентов, сопровождающейся нарушением клубочковой фильтрации, протеинурией и гипертензией [10]. Каких-либо иных сообщений о сочетании ФКУ с другой врожденной патологией нами не найдено.

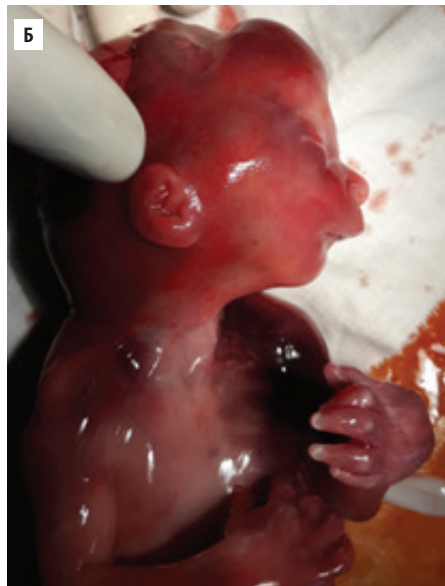
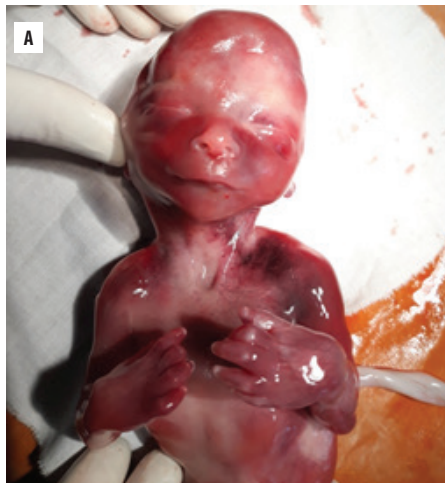
Рисунок 6А, Б. Абортус 20 нед. гестации с ФКУ и двусторонней агенезией почек. А – анфас, Б – профиль

Отмечаются фенотипические проявления аномалада Поттера.

С 1986 по 2017 гг. в лаборатории неонатального скрининга нашего центра обследовано 2 503 942 новорожденных из Центрального и Юго-Восточного регионов Украины, выявлено и подтверждено 37 случаев гиперфенилаланинемии и 281 ребенок с ФКУ, частота которой составляет 1:8910.

У 9 детей имелось сочетание ФКУ с другой различной наследственной и врожденной патологией: мукополисахаридозом III типа (синдром Санфилиппо) – 1 случай; муковисцидозом (смешанная форма, ребенок умер до 1 года) – 1 случай; хромосомными аномалиями – 6 случаев, из которых 1 синдром Дауна с врожденным пороком сердца (ребенок умер в возрасте 1 г. 2 мес.) и 5 случаев различных структурных перестроек хромосом, среди ко-

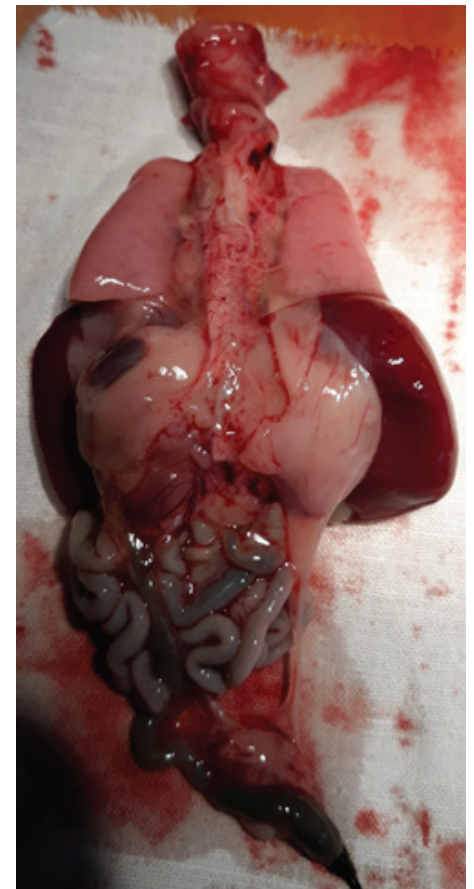


Рисунок 7. Аутопсия абортуса (20 нед.) с ФКУ и аномаладом Поттера вследствие двусторонней агенезии почек. В извлеченном комплексе внутренних органов плода (вид сзади) отсутствуют обе почки, мочеточники и мочевой пузырь.

торых 46,XY,del(3)(p26), 45,XY,der(13;14)(q10;q10), 46,XY,dup(17)(q22;q24), 46,XX,inv(3)(p13q21), расщелиной губы и твердого неба – 1 случай (прооперирован, нормальное психомоторное развитие, 23 года), двусторонней агенезией почек у плода – 1 случай.

Таким образом, частота сочетания ФКУ с другой наследственной и врожденной патологией составляет 1:31 и 1:278215 среди всех новорожденных Юго-Восточного и Центрального регионов Украины, обследованных в указанный период.

Агенезия почек представляет собой полное отсутствие одной или обеих почек, она бывает односторонней (ОАП) или двусторонней (ДАП). Эта патология обусловлена нарушением этапов эмбриогенеза при переходе от пронефроса к метанефросу или недоразвитием мочеточникового зачатка. Частота ДАП составляет в среднем 1 случай на 3000–5000 родов. У плодов мужского пола частота ДАП в два раза выше, чем у девочек [11].

Пренатальна діагностика ДАП обычно устанавлюється при обнаружении характерной триады признаков: маловодие, отсутствие экотени мочевого пузыря, отсутствие изображения почек. Пренатальная УЗ диагностика ДАП может быть сильно затруднена в связи с тем, что эхографическая картина сходна с другими выраженными двусторонними изменениями почек (аплазия, гипоплазия, дисплазия) [11, 12]. Согласно результатам мультицентрового исследования, проведенного в 17 европейских странах, было установлено, что точность пренатальной диагностики ДАП составила 78,2% [11]. Важным дополнительным критерием ДАП является отсутствие изображения почечных артерий в режиме ЦДК. ДАП часто сопровождается задержкой внутриутробного роста плода и фенотипом аномалада Поттера, который относится к последствиям выраженного маловодия и включает гипоплазию легких, специфические черты лица – эпикант, приплюснутый нос, срезанный подбородок (ретрогения), крыловидные кожные складки, деформации верхних и нижних конечностей (искривление костей, косолапость, врожденные вывихи бедра) [11, 12].

Как отмечают различные исследователи, пренатальный диагноз агенезии почек вызывает серьезные трудности в ранние сроки беременности, так как патогномичная эхографическая картина может быть не столь выраженной в сравнении со второй половиной беременности [11–13]. Так, маловодие относится к поздним проявлениям и может обнаруживаться только после 16–18 нед. беременности. Как и в нашем наблюдении, в 11–13 нед. амнион соответствовал сроку гестации и плод еще не имел фенотипических проявлений аномалада Поттера. На рис. 4А, Б видно отсутствие у плода деформации лица и конечностей. В то же время визуализация мочевого пузыря плода позволяет исключить диагноз ДАП в любом сроке беременности. Дополнительно может быть использовано ЦДК при трансвагинальном сканировании для идентификации почечных артерий.

Риск хромосомных аномалий низкий: при ОАП он составляет около 1%, при изолированной ДАП – 1–5%. В то же время риск сочетанных пороков является высоким. ОАП сопутствуют другие аномалии мочеполовой системы (агенезия надпочечников, у девочек – аномалии влагалища, у мальчиков – придатков яичка и семявыводящего протока), пороки желудочно-кишечного тракта (чаще других встречается неперфорированный анус), нарушение развития поясничного отдела позвоночника. Сочетанные пороки при ДАП присутствуют в подавляющем большинстве случаев и представлены преимущественно пороками сердца, головного мозга и скелета. Риск хромосомных синдромов – высокий (20–25%), описано более 40 синдромов, при которых отмечается ДАП. Наиболее часто встречаются VACTERL сиквенс, синдром Fraser, синдром каудальной регрессии, сиреномелия, CORS синдром, MYRCS-ассоциация, отоцефалия. Прогноз при ДАП летальный, около 50% плодов с ДАП рождаются мертвыми [11–13]. Причиной смерти служат легочная недостаточность из-за гипоплазии легких, отсутствие деятельности мочевыделительной системы с прогрессирующей уремией и сочетанные пороки. Поэтому при обнаружении ДАП це-

лесообразно рекомендовать прерывание беременности на любом сроке. Предварительно необходимо проводить кариотипирование для исключения хромосомных аномалий. Обязательно должно проводиться патологоанатомическое исследование для исключения синдромальной патологии [11, 12].

Как свидетельствуют данные литературы, у 9% родственников первой степени родства с плодом, имеющим ДАП, отмечаются различные врожденные аномалии развития почек, большинство из которых асимптоматичны. Если родители имеют двух детей с такой патологией, риск обнаружить скрытую аномалию развития почек у родителей возрастает до 30%. При наличии плода/ребенка с ДАП рекуррентный риск ДАП у плодов при последующих беременностях составляет 3%, однако он существенно возрастает, если у одного из родителей имеется ОАП [13].

Как показали результаты УЗИ, впоследствии проведенного обоим родителям и ребенку с ФКУ, в нашем случае морфологические аномалии развития почек были исключены у всей семьи. Рекуррентный риск аномалий почек у плода при последующей беременности низкий; риск ФКУ – высокий, в связи с чем семье в дальнейшем рекомендовано проведение инвазивной пренатальной диагностики.

Согласно архивным данным клинического отдела ультразвуковой пренатальной диагностики нашего центра, за 26 лет при проведении УЗИ 369 331 беременной было выявлено 8580 плодов с различными врожденными и наследственными аномалиями развития. За это время было пренатально диагностировано 38 плодов с ДАП (изолированной – 33, в составе множественных врожденных пороков развития (МВПР) – 7) и 79 – с ОАП (изолированной – 68, в составе МВПР – 11). У 335 плодов отмечен фенотип аномалада Поттера, сформировавшийся на фоне абсолютного маловодия, помимо ДАП, вследствие различных кистозных аномалий обеих почек у 187 плодов (поликистоз почек – 69 случаев, мультикистоз почек – 67, недифференцированные кистозные дисплазии – 51), обструкции клапанов уретры – 15, аплазия мочевого пузыря, синдром Prune-Belly – 50, компрессионный синдром из-за излития околоплодных вод – 43. Частота пренатального обнаружения ДАП в результате УЗИ по нашим данным составила 1:9719 плодов.

ВЫВОД

Исходя из усредненной частоты ДАП (1:5000) и ФКУ (1:7000) по данным различных литературных источников, вероятность описанного в нашем исследовании события составляет 1:35 000 000 случаев, что свидетельствует об уникальности этого наблюдения. Согласно результатам нашего исследования, частота сочетания ФКУ с другой наследственной и врожденной патологией среди больных ФКУ составляет 1:31 и 1:278 215 среди всех новорожденных Юго-Восточного и Центрального регионов Украины, обследованных за указанный период.

ЛИТЕРАТУРА/REFERENCES

1. Методические рекомендации по диагностике и лечению фенилкетонурии.

Онлайн-ресурс Української організації батьків дітей-інвалідів, хворих на фенілкетонурию.

Methodical recommendations for diagnosis and treatment of phenylketonuria.

Online resource of the Ukrainian organization of parents of disabled children with phenylketonuria.

Available from: [http://pku.org.ua/organization/about_disease/what_is_phenylketonuria/], last accessed Aug 20, 2018.

2. Студеникин, В.М.

Фенілкетонурия у детей и ее лечение / В.М. Студеникин, Т.В. Бушуева, Т.Э. Боровик // Лечащий врач. Медицинский научно-практический портал.

Studenikin, V.M., Bushueva, T.V., Borovik, T.E.

“Phenylketonuria in children and its treatment.” The attending physician. Medical scientific and practical portal.

Available from: [https://www.lvrach.ru/2011/09/10640044/], last accessed Aug 20, 2018.

3. Günerallı, F., Özalp, H., Tatlıdı, I.

“Heterozygous carriers of classical phenylketonuria in a sample

of the turkish population: Detection by a spectrofluorimetric method.” Journal of Inherited Metabolic Disease 14 (1991): 741–8.

4. Andrade, R., Monteiro, V., Cruz, C., et al.

“Phenylalanine and Tyrosine Metabolism Analysis in Heterozygotes for Phenylketonuria and in Healthy Individuals.” Journal of Inborn Errors of Metabolism & Screening 1.6 (2015).

5. Vogel, F.

“Phenotypic deviations in heterozygotes of phenylketonuria (PKU).” Progress in clinical and biological research 177 (1985): 337–49.

6. Saugstad, L.F.

“Increased “reproductive casualty” in heterozygotes for phenylketonuria.” Available from: [http://onlinelibrary.wiley.com/doi/10.1111/j.1399-0004.1973.tb01130.x/full], last accessed Aug 20, 2018.

7. Saugstad, L.F.

“Heterozygote advantage for the phenylketonuria allele.” J Med Genet 14.1 (1977): 20–4.

8. Фенілкетонурия. ДНК-диагностика.

Центр Молекулярной Генетики.

Phenylketonuria. DNA diagnostics.

Center of Molecular Genetics.

Available from: [http://www.dnlab.ru/diseases-diagnostics/phenylketonuria], last accessed Aug 20, 2018.

9. Цитогенетичні методи дослідження хромосом людини. Методичні рекомендації. – Київ, 2003. – 23 с.

Cytogenetic methods for the study of human chromosomes. Guidelines. Kyiv (2003): 23 p.

10. Hennermann, J.B., Roloff, S., Gellermann, J., et al.

“Chronic kidney disease in adolescent and adult patients with phenylketonuria.” Journal of Inherited Metabolic Disease 36.5 (2012): 747–56.

11. Медведев, М.В.

Пренатальная эхография. Дифференциальный диагноз и прогноз. 2-е изд., перераб. – М.: Реал Тайм, 2009. – 384 с.

Medvedev, M.V.

Prenatal echography. Differential diagnosis and prognosis. 2-nd ed., rev. Moscow. Real Time (2009): 384 p.

12. Paladini, D., Volpe, P.

Ultrasound of congenital fetal anomalies. Differential diagnosis and prognostic indicators (2007): 361 p.

13. Benacerraf, B.

Ultrasound of fetal syndromes. 2-nd ed. (2008): 650 p.

ПРЕНАТНА ДІАГНОСТИКА ФЕНІЛКЕТОНУРІЇ ТА ДВОСТОРОННЬОЇ АГЕНЕЗІЇ ПИЧОК У ОДНОГО ПЛОДА

Н.П. Веропотвелян, к. мед. н., глав. врач КУ «МЦМГ і ПД ім. П.Н. Веропотвеляна» ДОС, г. Кривий Ріг

Г.В. Махук, д. біол. н., ведучий науковий співробітник відділу діагностики спадкової патології ГУ «Інститут спадкової патології НАНМ України», г. Львів

Л.Б. Чорна, к. біол. н., науковий співробітник відділу діагностики спадкової патології ГУ «Інститут спадкової патології НАНМ України», г. Львів

Т.А. Нетребко, врач-генетик, зав. консультативно-поліклінічним відділом КУ «МЦМГ і ПД ім. П.Н. Веропотвеляна» ДОС, г. Кривий Ріг

Ю.С. Погуляй, біолог відділу молекулярної генетики лабораторії медико-генетичних досліджень КУ «МЦМГ і ПД ім. П.Н. Веропотвеляна» ДОС, г. Кривий Ріг

Е.О. Хаванська, завідувача дитячим патологоанатомічним відділенням №1 КУ «Запорізьке обласне патологоанатомічне бюро» ЗОР, г. Запоріжжя

Фенілкетонурия – это врожденное генетически обусловленное нарушение метаболизма незаменимой аминокислоты фенилаланина. Причиной болезни является мутация в гене гидроксилазы фенилаланина (ген ФАГ). В разных популяциях заболевание встречается с частотой 1 на 8–15 тыс. новорожденных. Фенілкетонурия як орфанна хвороба сама по собі досить рідко поєднується з будь-якою іншою вродженою та спадковою патологією. Тому, без сумніву, являє клінічний інтерес одночасне поєднання в одного пацієнта рідкісної патології різного генезу.

В работе представлено описание собственного генетического лаборатория пренатальной диагностики фенілкетонурии и двусторонней агенезии почек у одного плода в I триместре беременности. Частота двусторонней агенезии почек оценивается как 1:3000–5000 родов. Обсуждаются особенности ультразвуковой пренатальной диагностики двусторонней агенезии почек в I–II триместрах беременности. Как свидетельствуют данные литературы, у 9% родственников первой степени родства с плодом, имеющим двустороннюю агенезию почек, отмечаются различные врожденные аномалии развития почек, большинство из которых асимптоматичны. В рассматриваемом случае после проведения УЗИ морфологические аномалии развития почек были исключены у всей семьи.

Исходя из усредненной частоты двусторонней агенезии почек (1:5000) и фенілкетонурии (1:7000), по данным различных литературных источников, вероятность такого события составляет 1:35 000 000 случаев, что свидетельствует об уникальности описанного наблюдения.

Авторами статьи проведен анализ сочетания фенілкетонурии с различной наследственной и врожденной патологией, зарегистрированной в «МЦМГ і ПД ім. П.Н. Веропотвеляна» в период с 1986 по 2017 гг. Согласно результатам исследования, частота сочетания фенілкетонурии с другой наследственной и врожденной патологией среди больных фенілкетонурией составляет 1:31 и 1:278 215 среди всех новорожденных Юго-Восточного и Центрального регионов Украины, обследованных за указанный период.

Ключевые слова: фенілкетонурия, агенезия почек, аномалия (сиквенс) Поттера, ультразвуковая пренатальная диагностика, инвазивная пренатальная диагностика, биопсия ворсин хориона, молекулярно-генетические исследования.

ПРЕНАТНА ДІАГНОСТИКА ФЕНІЛКЕТОНУРІЇ ТА ДВОСТОРОННЬОЇ АГЕНЕЗІЇ ПИЧОК У ОДНОГО ПЛОДА

М.П. Веропотвелян, к. мед. н., голов. лікар КУ «МЦМГ і ПД ім. П.Н. Веропотвеляна» ДОР, м. Кривий Ріг

Г.В. Махук, д. біол. н., провідний науковий співробітник відділу діагностики спадкової патології ГУ «Інститут спадкової патології НАНМ України», м. Львів

Л.Б. Чорна, к. біол. н., науковий співробітник відділу діагностики спадкової патології ГУ «Інститут спадкової патології НАНМ України», м. Львів

Т.А. Нетребко, лікар-генетик, зав. консультативно-поліклінічним відділом КУ «МЦМГ і ПД ім. П.Н. Веропотвеляна» ДОР, м. Кривий Ріг

Ю.С. Погуляй, біолог відділу молекулярної генетики лабораторії медико-генетичних досліджень КУ «МЦМГ і ПД ім. П.Н. Веропотвеляна» ДОР, м. Кривий Ріг

Е.О. Хаванська, зав. дитячим патологоанатомічним відділенням №1 КУ «Запорізьке обласне патологоанатомічне бюро» ЗОР, м. Запоріжжя

Фенілкетонурия – це вроджене генетично обумовлене порушення метаболізму незамінної амінокислоти фенілаланіну. Причиною хвороби є мутация в гені гідроксилази фенілаланіну (ген ФАГ). У різних популяціях захворювання зустрічається з частотою 1 на 8–15 тис. новонароджених. Фенілкетонурия як орфанна хвороба сама по собі досить рідко поєднується з будь-якою іншою вродженою та спадковою патологією. Тому, без сумніву, являє клінічний інтерес одночасне поєднання в одного пацієнта рідкісної патології різного генезу.

У роботі представлено опис власного випадку ранньої пренатальної діагностики фенілкетонурії і двосторонньої агенезії нирок в одного плода в I триместрі вагітності. Частота двосторонньої агенезії нирок оцінюється як 1:3000–5000 пологів. Обговорюються особливості ультразвукової пренатальної діагностики двосторонньої агенезії нирок у I–II триместрах вагітності. Як свідчать дані літератури, у 9% родичів першого ступеня споріднення з плодом, що має двосторонню агенезію нирок, відзначаються різні вроджені аномалії розвитку нирок, більшість з яких асимптоматичні. У даному випадку після проведення УЗД морфологічні аномалії розвитку нирок були виключені в усієї родини.

Виходячи з усередненої частоти двосторонньої агенезії нирок (1:5000) і фенілкетонурії (1:7000), за даними різних літературних джерел, ймовірність такої події становить 1: 35 000 000 випадків, що свідчить про унікальність описаного спостереження.

Автори статті провели аналіз поєднання фенілкетонурії з різною спадковою і вродженою патологією, зареєстрованою в «МЦМГ і ПД ім. П.Н. Веропотвеляна» в період з 1986 до 2017 рр. Згідно з результатами дослідження, частота поєднання фенілкетонурії з іншою спадковою і вродженою патологією серед хворих на фенілкетонурию становить 1:31 і 1:278 215 серед усіх новонароджених Південно-Східного та Центрального регіонів України, обстежених за вказаний період.

Ключові слова: фенілкетонурия, агенезія нирок, аномалія (сиквенс) Поттера, ультразвукова пренатальна діагностика, інвазивна пренатальна діагностика, біопсія ворсин хориона, молекулярно-генетичні дослідження.

PRENATAL DIAGNOSIS OF PHENYLKETONURIA AND BILATERAL RENAL AGENESIS IN A FETUS

M.P. Veropotvelyan, PhD, Chief Physician of the CI “Multiregional Center of Medical Genetics and Prenatal Diagnosis named after P.M. Veropotvelyan” DRC, Kryvyi Rih

G.V. Makukh, MD, leading researcher at Department of diagnostics of hereditary pathology, SI “Institute of hereditary pathology of the NAMS of Ukraine”, Lviv

L.B. Chorna, PhD, researcher at Department of diagnostics of hereditary pathology, SI “Institute of hereditary pathology of the NAMS of Ukraine”, Lviv

T.A. Netrebko, geneticist, head of consulting and polyclinic department, CI “Multiregional Center of Medical Genetics and Prenatal Diagnosis named after P.M. Veropotvelyan” DRC, Kryvyi Rih

Y.S. Pogulyay, biologist at the Department of Molecular Genetics of Medical and Genetic Research Laboratory, CI “Multiregional Center of Medical Genetics and Prenatal Diagnosis named after P.M. Veropotvelyan” DRC, Kryvyi Rih

E.O. Havanska, head of the children's pathoanatomical department №1, CI “Zaporizhzhya regional pathoanatomical bureau” ZRC, Zaporizhzhya

Phenylketonuria (PKU) is a congenital, genetically determined metabolic disorder of the essential amino acid phenylalanine (PA). PKU is caused by mutation in the phenylalanine hydroxylase gene (PAH). In different populations PKU affects about one in 8,000–15,000 newborns. PKU, as an orphan disease, per se, rarely occurs in conjunction with any other congenital and hereditary pathology. This is precisely why the concurrent combination of the rare pathology of various genesis in one patient presents an undoubted clinical interest.

The paper reports on the case of early prenatal diagnosis of PKU and bilateral renal agenesis (BRA) in one fetus of the first trimester of pregnancy. BRA has an estimated incidence of one in 3,000–5,000 births. The paper also discusses the specific features of ultrasonic prenatal diagnosis of BRA in the I-II trimesters of pregnancy. The med literature data shows that 9% of first-degree relatives of a fetus with BRA have various congenital anomalies of kidneys, the majority of which are asymptomatic. In this case, ultrasound scanning of all family members ruled out any morphological abnormalities of their kidneys.

Based on the average frequency of BRA (1: 5,000) and PKU (1: 7,000) indicated in various med literature sources, the probability of such event makes 1: 35 000 000 cases, which illustrates the rarity of this findings.

Authors of article analyzed the PKU's encounter with various hereditary and congenital pathologies registered in “Multiregional Center of Medical Genetics and Prenatal Diagnosis named after P.M. Veropotvelyan” between 1986 and 2017.

According to research, the encounter rate of PKU with other hereditary and congenital pathology makes 1:31 among patients with PKU and 1: 278 215 among all newborns surveyed for this period in the southeastern and central Ukraine.

Keywords: phenylketonuria, renal agenesis, Potter anomalad (sequencing), ultrasound prenatal diagnosis, invasive prenatal diagnosis, chorionic villus biopsy, molecular genetic studies.