

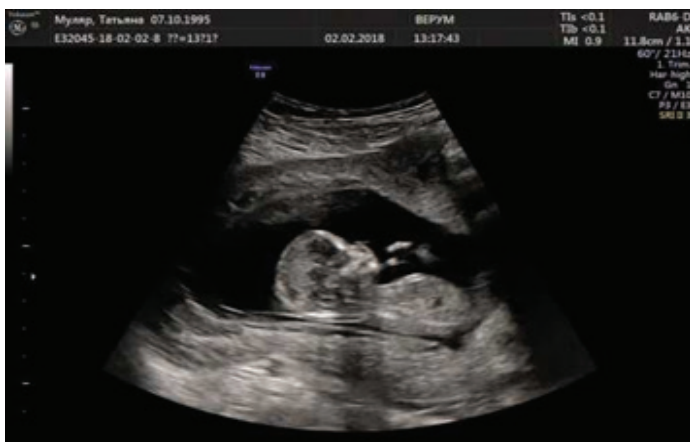

Figure 5. Patient M. Pregnancy 13 weeks. Progressing

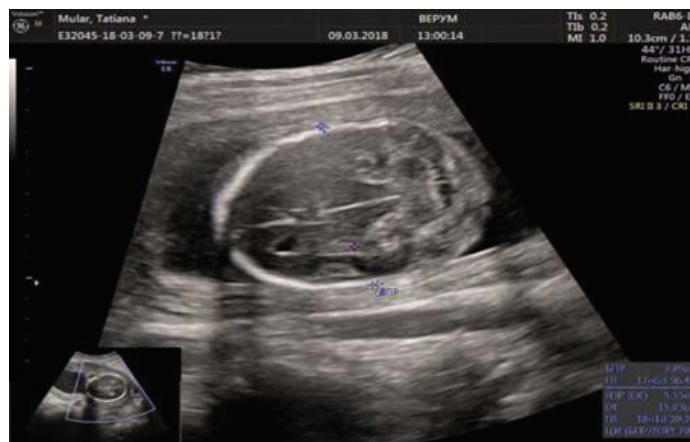

Figure 6. Patient M. Follow-up ultrasound examination at pregnancy week 18

CONCLUSION

Secondary dysmenorrhea with underlying endometriosis is a highly challenging issue in modern gynaecology. Unfortunately, statistical data demonstrate that this condition is often diagnosed in 6–7 years after the appearance of complaints. Considering the fact that endometriosis is diagnosed in 30–40% of patients with primary infertility, the timely disease detection and correct

choice of therapeutic approach are of vital importance since they are directly related to the future reproductive health of an adolescent girl. The nodular adenomyosis, even with large nodules, can be successfully treated conservatively with Visanne (dienogest), and such long-term therapy (for over three years) is well-tolerated by the patients and contributes to the effective implementation of their reproductive function.

КЛИНИЧЕСКИЙ СЛУЧАЙ КОНСЕРВАТИВНОГО ЛЕЧЕНИЯ УЗЛОВОЙ ФОРМЫ АДЕНОМИОЗА

Н.Ф. ЗАХАРЕНКО

д. мед. н., старший научный сотрудник отделения эндокринной гинекологии ГУ «Институт педиатрии, акушерства и гинекологии им. академика Е.М. Лукьяновой НАМН Украины»
ORCID: 0000-0003-2934-3157

Н.В. КОВАЛЕНКО

врач гинекологического отделения Киевской городской клинической больницы №9
ORCID:0000-0002-6787-0559

И.П. МАНОЛЯК

младший научный сотрудник отделения эндокринной гинекологии ГУ «ИПАГ им. академика Е.М. Лукьяновой НАМН Украины»

Контакты:

Захаренко Наталия Феофановна
ГУ «ИПАГ им. академика Е.М. Лукьяновой НАМН Украины»
отделение эндокринной гинекологии
04050, Киев, П. Майбороды, 8
тел.: +38 (044) 483 80 87;
+38 (044) 272 10 72
e-mail: ipag.gyn@femina-health.org

ВВЕДЕНИЕ

Ухудшение экологической обстановки, возрастание эмоциональных стрессовых воздействий в обществе способствуют формированию напряжения нейрогуморальных систем регуляции, предрасполагающего к возникновению различной гиперпролиферативной патологии, в том числе эндометриоза [1, 2, 3].

В современном мире проблема эндометриоза приобрела повышенную актуальность [4, 5, 6] и давно перестала быть только медицинской, поскольку сопровождается снижением качества жизни наиболее социально значимой категории женщин, находящихся в репродуктивном периоде [2, 9].

Вместе с тем в последние годы эндометриоз перестал ассоциироваться только с периодом деторождения, поскольку данная патология все чаще диагностируется в подростковом возрасте, и именно в этом периоде в 70% случаев является причиной хронической тазовой боли [5, 6].

Возможность развития эндометриоза у подростков подтверждена многочисленными исследованиями [5, 7, 9]. При этом средний возраст дебюта составляет 15,9 года. В связи с этим своевременная диагностика эндоме-

триоза и выбор адекватной тактики именно у данного контингента пациенток являются особенно актуальными, поскольку предопределяют возможность успешной реализации репродуктивной функции для них в дальнейшем [5, 9].

Учитывая вышеизложенное, заслуживает внимания клинический случай аденомиоза, впервые выявленный в подростковом возрасте.

КЛИНИЧЕСКИЙ СЛУЧАЙ

6 июня 2013 года в urgentном порядке в гинекологическое отделение Киевской городской клинической больницы номер 9 поступила пациентка М., 18 лет, с жалобами на выраженные боли во время менструации, субфебрильный подъем температуры, тошноту, рвоту. Диагноз направившего учреждения: узловатая лейомиома матки с нарушением питания узла.

Из анамнеза: менструации с 13 лет, установились в течение года, болезненные, вплоть до потери сознания. При этом пациентка отмечала послабление стула в первые дни менструации. Неоднократно обращалась в отделение детской гинекологии, где был поставлен диагноз: Дисменорея. Аденомиоз?

В 2011 году была осмотрена гинекологом Национальной детской специализированной больницы «ОХМАТДЕТ» с последующим УЗИ органов малого таза. Установлен диагноз: узловая форма аденомиоза (в миометрии на задней стенке матки обнаружен эндометриоидный узел размерами 72 × 68 мм). Было назначено 6 инъекций трипторелина ацетата (диферелин) 3,62 мг. На фоне проводимой терапии отмечено уменьшение размеров узла до 31 × 29 мм. В связи с развитием побочных явлений, таких как ломота в костях, приливы жара, слабость, тахикардия, трипторелина ацетат был отменен. После отмены препарата месячные возобновились через 3 месяца, а через 6 месяцев возобновились боли при менструации.

Данные осмотра пациентки: кожа и видимые слизистые бледно-розовые, живот мягкий, участвует в акте дыхания, резко болезненный при пальпации. Перитонеальные симптомы слабopоложительные в нижних отделах. Симптом Пастернацкого отрицательный с обеих сторон. Влагалищное исследование: матка увеличена до 8–9 недель беременности, шаровидной формы, плотная, резко болезненная при пальпации, трaкции за шейку безболезненные. Придатки с обеих сторон не увеличены, при пальпации безболезненные.

УЗИ: матка 69 × 64 × 62 мм. В структуре миометрия по задней стенке гипoэxогенное образование с гиперэxогенной мелкодисперсной взвесью 50 × 46 × 43 мм (рис. 1). Установлен диагноз: аденомиоз, узловая форма. Вторичная дисменорея. Рекомендован непрерывный прием Визана (диеногеста) ^{AR} в дозе 2 мг в течение 9 мес.

Пациентка была вновь осмотрена через 9 месяцев в марте 2014 года. Отмечала удовлетворительное самочувствие. Боль ушла уже через 3 месяца приема диеногеста. УЗИ: матка размером 56 × 52 × 48 мм, в структуре миометрия по задней стенке гипoэxогенное образование с гиперэxогенной взвесью размером 41 × 36 × 28 мм (рис. 2). Рекомендовано продолжить прием Визана в течение года.

В марте 2015 года пациентка пришла на контрольный осмотр. Она сообщила, что самостоятельно прервала прием Визана тремя месяцами ранее в связи с длительным пери-

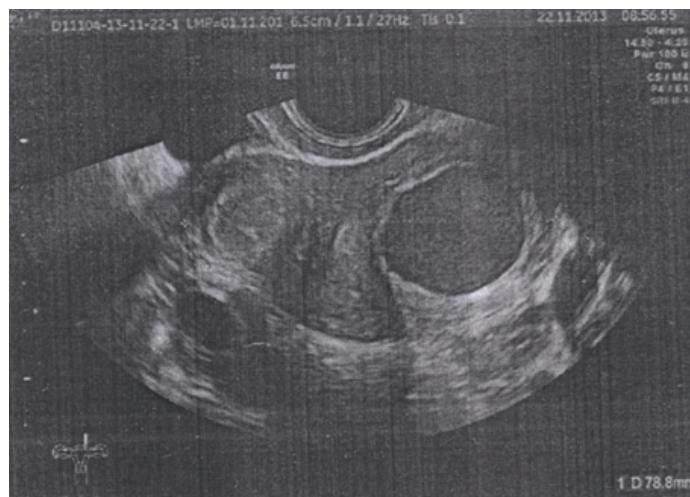


Рисунок 2. Пациентка М. Узловая форма аденомиоза (март 2014)

одом отсутствия жалоб. На момент осмотра пожаловалась на возобновившуюся болезненную менструацию в феврале 2015 года. Данные УЗИ органов малого таза: матка 53 × 42,6 × 44 мм. В структуре миометрия по задней стенке – гипoэxогенное образование с гиперэxогенной взвесью размерами 30 × 25,7 × 22,2 мм – эндометриома. Рекомендовано продолжить прием Визана.

Через 11 месяцев в январе 2016 года пациентка пришла на очередной контрольный осмотр. Отметила хорошее самочувствие. УЗИ органов малого таза: матка 44 × 38 × 36 мм, в структуре миометрия по задней стенке – уменьшившееся за этот период гипoэxогенное образование с гиперэxогенной взвесью размерами 21 × 16,7 × 16,2 мм (рис. 3). Рекомендовано продолжать прием Визана.

С апреля 2017 года в связи с выходом пациентки замуж и началом открытой половой жизни прием диеногеста был прекращен и заменен Эпигалином, в составе которого индол-3-карбинол – 200 мг, экстракт зеленого чая – 82 мг. Выбор препарата был продиктован антипролиферативным действием его растительных компонентов и отсутствием влияния на возможность овуляции и наступления беременности.

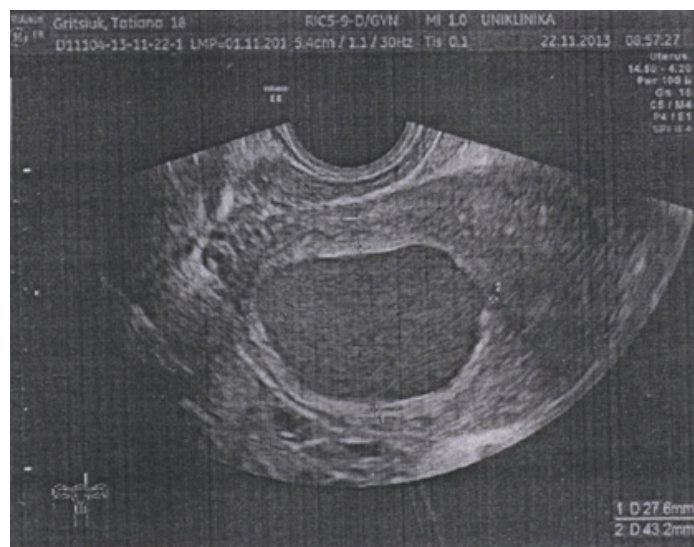


Рисунок 1. Пациентка М. Узловая форма аденомиоза (июнь 2013)

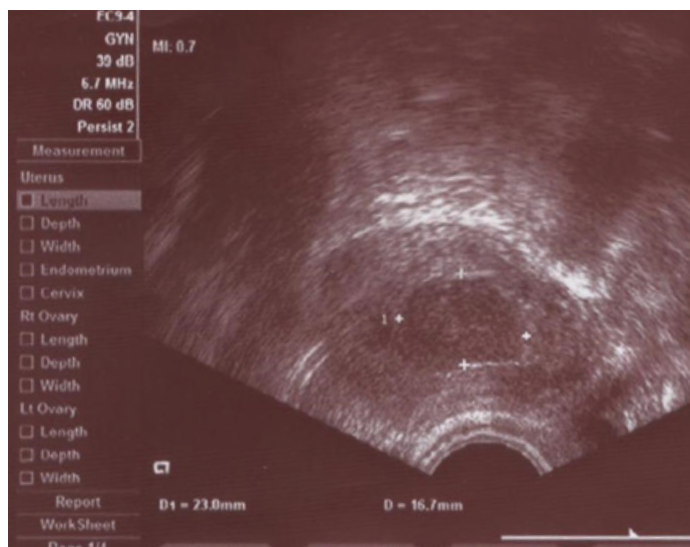

Рисунок 3. Пациентка М. Узловая форма аденомиоза (январь 2016)

Іюнь 2017 года. На момент осмотра жалоб не предъявляла. Данные УЗИ: матка 46 × 39 × 38 мм. В структуре миометрия гипоехогенное образование с гиперэхогенной мелкодисперсной взвесью 29,0 × 20,7 × 18,9 мм. Рекомендовано продолжить прием Эпигалина.

В декабре 2017 года пациентка обратилась к гинекологу в связи с задержкой менструации на 14 дней. УЗИ: матка 56,2 × 50,8 × 49,4 мм. В полости матки – плодное яйцо размерами 16,6 × 16,1 мм. В миометрии визуализировалось гипоехогенное образование с мелкодисперсной взвесью размером 18,1 × 11,1 мм (рис. 4).

Заключение: беременность 4 нед. Узловая форма аденомиоза.

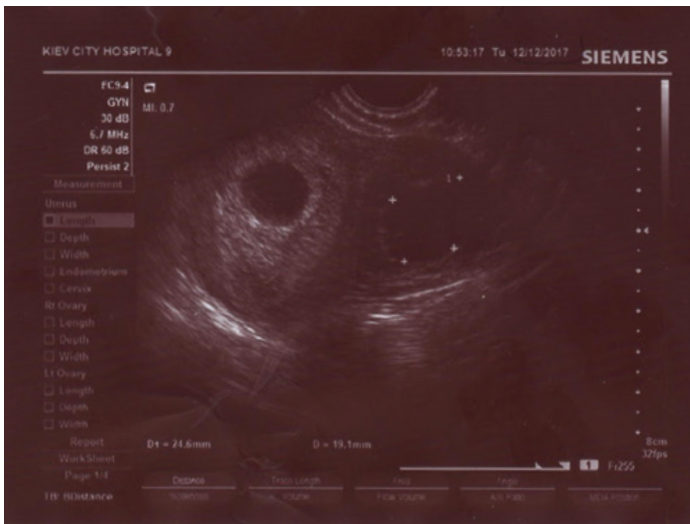

Рисунок 4. Пациентка М. Беременность 4 нед. Узловая форма аденомиоза (декабрь 2017)

Пациентка пришла на плановый осмотр 2 февраля 2018 года. Общее состояние удовлетворительное. Течение беременности гладкое. УЗИ: тело матки – 139,0 × 74,0 × 103,0 мм; в полости матки визуализируется одно плодное яйцо размером 113,0 × 44,0 × 57,0 мм; шейка матки 37,0 мм. Внутренний зев закрыт, стенки матки – без особенностей, тонус матки – без особенностей, цервикальный канал – без особенностей.

Заключение УЗИ: беременность 13 нед + 05 дней. Прогрессирует (рис. 5).

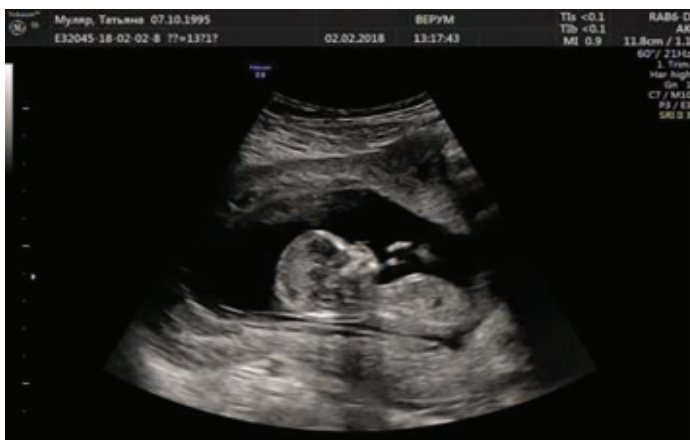

Рисунок 5. Пациентка М. Прогрессирующая беременность 13 недель

Второе плановое УЗИ было проведено 9 марта 2018 года. Заключение: беременность 18 недель. Прогрессирует (рис. 6).

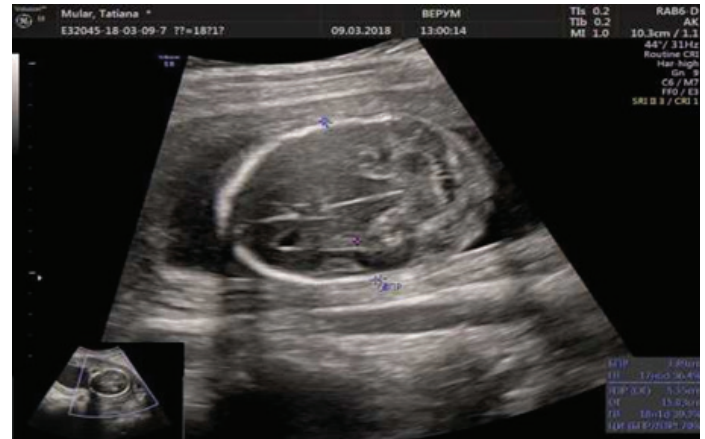

Рисунок 6. Пациентка М. Контроль УЗИ в сроке беременности 18 недель

ЗАКЛЮЧЕНИЕ

Вторичная дисменорея на фоне эндометриоза является чрезвычайно актуальной проблемой в современной гинекологии. К сожалению, этот диагноз по статистике зачастую ставится через 6–7 лет после появления жалоб. Учитывая то, что эндометриоз диагностируют у 30–40% больных с первичным бесплодием, особенно актуальными становятся своевременная диагностика и правильно выбранная тактика лечения, от которой напрямую зависит будущее репродуктивное здоровье девушки-подростка. Узловая форма аденомиоза даже при больших размерах аденомиозного узла может успешно лечиться консервативно с использованием Визана (диеногеста), при этом даже достаточно длительная терапия (свыше трех лет) переносится комфортно и способствует успешной реализации репродуктивной функции у таких пациенток.

ЛИТЕРАТУРА/REFERENCES

1. Вовк, І.Б. Стан активації лімфоцитів крові та сироваткові рівні медіаторів запалення за різних форм ендометріозу / І.Б. Вовк, Н.Ф. Захаренко, Т.В. Радіш // Педіатрія, акушерство і гінекологія. – №1, Т. 76. – С. 77–81.
2. Захаренко, Н.Ф. Індол-3-карбінол у терапії аденоміозу / Н.Ф. Захаренко, Т.Д. Задорожна, Л.В. Калугіна // Ліки України плюс. – 2013. – №2 (15). – С. 22–24. Zakharenko, N.F., Zadorozhna, T.D., Kalugin, L.V. "Indol-3-carbinol in the treatment of adenomyosis." Drugs of Ukraine plus 2.15 (2013): 22–4.
3. Захаренко, Н.Ф. Роль оксидативного стресу в генезі ендометріозу / Н.Ф. Захаренко, Т.Ф. Татарчук, Н.В. Коваленко // Репродуктивна ендокринологія. – 2014. – №4 (18). – С. 13–16. Zakharenko, N.F., Tatarchuk, T.F., Kovalenko, N.V. "The role of oxidative stress in the genesis of endometriosis." Reproductive endocrinology 4.18 (2014): 13–16.
4. Татарчук, Т.Ф. К вопросу о профилактике и терапии гормонально-зависимых гиперпролиферативных заболеваний у женщин / Т.Ф. Татарчук, Л.В. Калугина // Здоровье женщины. – 2013. – №7. – С. 51–57. Tatarchuk, T.F., Kalugin, L.V. "Issue of prevention and treatment of hormone-dependent hyperproliferative diseases in women." Women's Health 7 (2013): 51–7.
5. European Society of Human Reproduction and Embryology. Management of endometriosis. Guideline (2013).
6. Dunselman, G.A., Vermeulen, N., Becker, C., et al. "ESHRE guideline: management of women with endometriosis." Hum Reprod 29.3 (2014): 400–12.
7. Johnson, N.P., Hummelshoj, L.; World Endometriosis Society Montpellier Consortium. Consensus on current management of endometriosis. Hum Reprod, 28(6)(2013):1552–1568.
8. Зотова, О.А. Аденомиоз: клиника, факторы риска, проблемы диагностики и лечения / О.А. Зотова, Н.В. Артымук // Гинекологія. – 2013. – №6. – С. 31–34. Zotova, O.A., Artyumuk, N.V. "Adenomyosis: clinic, risk factors and problems of diagnosis and treatment." Gynecology 6 (2013): 31–4.
9. Stillely, J.A., Birt, J.A., Sharpe-Timms, K.L. "Cellular and molecular basis for endometriosis-associated infertility." Cell Tissue Res 349.3 (2012): 849–62.

Визан

Тазовая боль Эндометриоз Выход есть

Визан — первая линия
терапии эндометриоза²

- Эффективное уменьшение боли при эндометриозе¹
- Достоверное уменьшение количества и размеров очагов эндометриоза¹
- Хорошая переносимость, позволяющая длительное применение¹
- Снижение рецидивов заболевания после хирургического лечения^{*3}

ВИЗАН. Таблетки. По 14 таблеток у блистера. По 2 блистера в картонной пачке.

Будь ласка, зверните́ть увагу! Більш детальна інформація викладена в Інструкції для медичного застосування лікарського засобу, також її можна отримати у ТОВ «БАЙЕР».

Склад: 1 таблетка містить дієгогесту 2 мг. **Показання:** лікування ендометріозу. **Протипоказання:** венозна тромбоемболія в активній формі; артеріальні або кардіоваскулярні захворювання нині або в анамнезі (наприклад інфаркт міокарда, церебро-васкулярна подія, ішемічна хвороба серця); цукровий діабет з ураженням судин; тяжкі захворювання печінки нині або їх наявність в анамнезі, поки показники функції печінки не повернуться до норми; пухлини печінки нині або в анамнезі (доброякісні або злоякісні); відомі або підозрювані злоякісні пухлини, залежні від статевих гормонів; вагінальна кровотеча нез'ясованої етіології; підвищена чутливість до діючої речовини або до будь-якого із компонентів препарату. **Побічні реакції.** Часті (від $\geq 1/100$ до $<1/10$): підвищення маси тіла; пригнічений настрій; порушення сну; нервозність; зниження лібідю; зміни настрою; головний біль; мігрень; нудота; біль у животі; метеоризм; здуття живота; блювання; акне; алопеція; біль у спині; дискомфорт у молочних залозах; кіста яєчників; припливи; маткові/вагінальні кровотечі, в т.ч. кровомазання; астеничні стани; дратівливість. Детальна інформація про можливі побічні реакції міститься в інструкції для медичного застосування лікарського засобу. **Особливості застосування.** Оскільки Визан — препарат, що містить тільки прогестоген, вважається, що особливі застереження та заходи безпеки щодо застосування прогестинівмісних препаратів також стосуються препарату Визан, хоча не всі застереження та запобіжні заходи ґрунтуються на відповідних результатах клінічних досліджень саме цього препарату. **Дата останнього перегляду інструкції** — 15.09.2016. Відпущається за рецептом.

* Отсутствие признаков эндометриоза у большинства пациенток в течение 60 месяцев лечения диеногестом (2 мг), после оперативного вмешательства³

1. Köhler G. et al. A dose-ranging study to determine the efficacy and safety of 1, 2, and 4 mg of dienogest daily for endometriosis. International Journal of Gynecology and Obstetrics 2010; 108; pp. 21–25.
2. Уніфіциований клінічний протокол МОЗ України «Тактика ведення пацієнток з генітальним ендометріозом» № 319 от 06.04.2016.
3. Long-term Administration of Dienogest Reduces Recurrence After Excision of Endometrioma. Yoshiaki Ota. Journal of Endometriosis and Pelvic Pain Disorders 2015; 7(2): 63–67.

ТОВ «Байер»: 04071, Київ, вул. Верхній Вал, 4-Б.
Тел.: (044) 220-33-00, факс: (044) 220-33-01. www.bayer.ua

Інформація про лікарський засіб. Призначена для медичних та фармацевтичних працівників.



Science For A Better Life

CLINICAL CASE REPORT: CONSERVATIVE TREATMENT OF NODULAR ADENOMYOSIS

N.F. Zakharenko, MD, senior researcher at the Endocrine Gynecology Department, SI "O.M. Lukyanova Institute of Pediatrics, Obstetrics and Gynecology of the NAMS of Ukraine"

N.V. Kovalenko, gynecologist at the gynecology department of Kyiv City Clinical Hospital No. 9

I.P. Manoliak, junior researcher at the Endocrine Gynecology Department, SI "O.M. Lukyanova Institute of Pediatrics, Obstetrics and Gynecology of the NAMS of Ukraine"

The article describes the clinical case of the nodular form of adenomyosis, first detected in a patient at the age of 16 years after another appeal to a gynecologist in connection with pronounced prolonged dysmenorrhea with ultrasound of a small pelvis. After the diagnosis of "Nodular form of adenomyosis", the patient received 6 injections of triptorelin acetate 3.62 mg, resulting in an adenomyosis node decreased in size from 72 x 68 mm to 31 x 29 mm. Taking into account the developed side effects (aches in bones, hot flushes, weakness, tachycardia), therapy with triptorelin was discontinued. Clinical efficacy persisted for 6 months, after which painful menstruation resumed.

Two years later, the patient was urgently transferred to the gynecological department of the Kyiv City Clinical Hospital No. 9 with severe manifestations of dysmenorrhea. With ultrasound of the pelvic organs, an endometrioid node in the uterus measuring 50 x 46 mm was found. The patient was recommended receiving Visanne (dienogest) in a dose of 2 mg, which she took 1 year and 10 months, being under constant supervision of the clinic's specialists. The unauthorized break in treatment, which the patient explained with good health, provoked the resumption of painful symptoms. Visanne was continued for 2 years, as a result of which the endometrioid node decreased to 21.0 x 16.7 mm.

In April 2017, in connection with the patient's marriage and the desire to become pregnant, the reception of the dienogest was canceled. It is proposed to take a plant complex of antiproliferative action containing indole-3-carbinol 200 mg and green tea extract 82 mg. After 8 months, the patient was diagnosed with a pregnancy at 4 weeks, against which the adenomyosis node decreased to 18.1 x 11.1 mm. The results of the first two ultrasound screenings of the fetus in the gestation period of 13 and 18 weeks are described. There were no deviations in fetal development, and the endometriosis focus in the uterus was not clearly visualized at the first screening.

The importance of the problem of secondary dysmenorrhea on the background of endometriosis, the establishment of a timely diagnosis and the choice of the right treatment tactics on which the future reproductive health of a teenage girl directly depends.

Keywords: adenomyosis, dysmenorrhea, endometriosis, adolescent period, Visanne, dienogest.

КЛИНИЧЕСКИЙ СЛУЧАЙ КОНСЕРВАТИВНОГО ЛЕЧЕНИЯ УЗЛОВОЙ ФОРМЫ АДЕНОМИОЗА

Н.Ф. Захаренко, д. мед. н., старший научный сотрудник отделения эндокринной гинекологии ГУ «ИПАГ им. академика Е.М. Лукьяновой НАМН Украины»

Н.В. Коваленко, врач гинекологического отделения Киевской городской клинической больницы №9

И.П. Манояк, младший научный сотрудник отделения эндокринной гинекологии ГУ «ИПАГ им. академика Е.М. Лукьяновой НАМН Украины»

В статье приводится описание клинического случая узловой формы аденомиоза, впервые выявленного у пациентки в возрасте 16 лет после очередного обращения к гинекологу в связи с выраженной длительной дисменореей при УЗИ малого таза. После постановки диагноза «Узловая форма аденомиоза» пациентка получила 6 инъекций трипторелина ацетата 3,62 мг, в результате чего аденомиозный узел уменьшился в размерах с 72 x 68 до 31 x 29 мм. С учетом развившихся побочных явлений (ломота в костях, приливы жара, слабость, тахикардия) терапия трипторелином была прекращена. Клиническая эффективность сохранилась на протяжении 6 месяцев, после чего болезненные менструации возобновились.

Через два года пациентка в ургентном порядке была доставлена в гинекологическое отделение Киевской городской клинической больницы №9 с выраженными проявлениями дисменореи. При УЗИ органов малого таза был обнаружен эндометриодный узел в матке размерами 50 x 46 мм. Пациентке был рекомендован прием Визана (диеногеста) в дозе 2 мг, который она принимала 1 год и 10 месяцев, находясь под постоянным наблюдением специалистов клиники. Самовольный перерыв в лечении, который пациентка объяснила хорошим самочувствием, спровоцировал возобновление болезненной симптоматики. Прием Визана был продолжен на 2 года, в результате чего эндометриодный узел уменьшился до 21,0 x 16,7 мм.

В апреле 2017 года в связи с выходом пациентки замуж и желанием беременеть прием диеногеста был отменен. Предложено принимать растительный комплекс антипролиферативного действия, содержащий индол-3-карбинол 200 мг и экстракт зеленого чая 82 мг. Спустя 8 месяцев у пациентки диагностирована беременность в сроке 4 недели, на фоне которой аденомиозный узел уменьшился до размеров 18,1 x 11,1 мм. Описаны результаты двух первых УЗИ скринингов плода в сроке беременности 13 и 18 недель. Каких-либо отклонений в развитии плода не обнаружено, а эндометриодный очаг в матке уже на первом скрининге четко не визуализировался.

Отмечена важность проблемы вторичной дисменореи на фоне эндометриоза, постановки своевременного диагноза и выбора правильной тактики лечения, от которой напрямую зависит будущее репродуктивное здоровье девушки-подростка.

Ключевые слова: аденомиоз, дисменорея, эндометриоз, подростковый период, Визан, диеногест.

КЛІНІЧНИЙ ВИПАДОК КОНСЕРВАТИВНОГО ЛІКУВАННЯ ВУЗЛОВОЇ ФОРМИ АДЕНОМІОЗУ

Н.Ф. Захаренко, д. мед. н., ст. наук. співробітник відділення ендокринної гінекології ДУ «ІПАГ ім. академіка О.М. Лук'янової НАМН України»

Н.В. Коваленко, лікар гінекологічного відділення Київської міської клінічної лікарні №9

І.П. Манояк, мол. наук. співробітник відділення ендокринної гінекології ДУ «ІПАГ ім. академіка О.М. Лук'янової НАМН України»

У статті наводиться опис клінічного випадку вузлової форми аденоміозу, вперше виявленого в пацієнтки у віці 16 років після чергового звернення до гінеколога через виражену тривалу дисменорею під час УЗД малого таза. Після постановки діагнозу «Вузлова форма аденоміозу» пацієнтка отримала 6 ін'єкцій триптореліна ацетату 3,62 мг, в результаті чого аденоміозний вузол зменшився в розмірах з 72 x 68 до 31 x 29 мм. З урахуванням побічних явищ, що розвинулися (ломота в кістках, припливи жару, слабкість, тахікардія) терапія триптореліном була припинена. Клінічна ефективність зберігалася протягом 6 місяців, після чого болісні менструації відновилися.

Через два роки пацієнтка в ургентному порядку була доставлена в гінекологічне відділення Київської міської клінічної лікарні №9 з вираженими проявами дисменореї. Під час УЗД органів малого таза був виявлений ендометріодний вузол у матці розмірами 50 x 46 мм. Пацієнтці був рекомендований прийом Візана (діеногеста) в дозі 2 мг, який вона приймала 1 рік і 10 місяців, перебуваючи під постійним наглядом фахівців клініки. Самовільна перерва в лікуванні, яку пацієнтка пояснила хорошим самопочуттям, спровокувала відновлення болісної симптоматики. Прийом Візана був продовжений на 2 роки, в результаті чого ендометріодний вузол зменшився до 21,0 x 16,7 мм.

У квітні 2017 року в зв'язку із заміжжям пацієнтки і бажанням завагітніти прийом діеногеста був скасований. Запропоновано приймати рослинний комплекс антипроліферативної дії, що містить індол-3-карбінол 200 мг і екстракт зеленого чаю 82 мг. Через 8 місяців у пацієнтки діагностовано вагітність у терміні 4 тижні, на тлі якої аденоміозний вузол зменшився до розмірів 18,1 x 11,1 мм. Описано результати двох перших УЗ скринінгів плода в терміні вагітності 13 і 18 тижнів. Будь-яких відхилень у розвитку плода не виявлено, а ендометріодне вогнище в матці вже на першому скринінгу чітко не візуалізувалося.

Відзначено важливість проблеми вторинної дисменореї на тлі ендометріозу, постановки своєчасного діагнозу і вибору правильної тактики лікування, від якої безпосередньо залежить майбутнє репродуктивне здоров'я дівчини-підлітка.

Ключові слова: аденоміоз, дисменорея, ендометріоз, підлітковий період, Візан, діеногест.