

НОВІ ПОГЛЯДИ НА ЛІКУВАННЯ ЛЕЙОМІОМИ МАТКИ В ЖІНОК РЕПРОДУКТИВНОГО ВІКУ

А.Г. КОРНАЦЬКА

д. мед. н., професор, завідувачка відділенням реабілітації репродуктивної функції жінок ДУ «Інститут педіатрії, акушерства і гінекології НАМН України»
ORCID: 0000-0001-6638-6426

О.О. РЕВЕНЬКО

д. мед. н., головний науковий співробітник відділення реабілітації репродуктивної функції жінок ДУ «ІПАГ НАМН України»
ORCID: 0000-0002-5784-3477

І.С. КОЛЕСНІЧЕНКО

лікар акушер-гінеколог відділення реабілітації репродуктивної функції жінок ДУ «ІПАГ НАМН України»

М.А. ФЛАКСЕМБЕРГ

асистент кафедри післядипломної освіти Вінницького національного медичного університету ім. М.І. Пирогова

Г.Ю. ОБУХОВА

лікар акушер-гінеколог відділення реабілітації репродуктивної функції жінок ДУ «ІПАГ НАМН України»

Контакти:

Корнацька Алла Григорівна
ДУ «ІПАГ НАМН України»,
відділення реабілітації
репродуктивної функції жінок
04050, Київ, П. Майбороди, 8
тел.: +38 (050) 923 80 77
e-mail: Alla.Kornatsca@gmail.com

ВСТУП

Лейоміома матки (ЛМ) – найбільш розповсюджене захворювання репродуктивної системи в жінок фертильного віку, яке займає провідне місце по частоті серед пухлин жіночої статеві сфери. Вона діагностується у 20–70% жінок репродуктивного віку та є однією з основних причин безпліддя. Утворення цих пухлин значно почастишало серед жінок віком 20–35 років [3, 4].

Результати обстеження жінок із різних регіонів України свідчать, що порушення менструального циклу (МЦ) при ЛМ виникають у різний віковий період, носять суперечливий характер і не завжди супроводжуються підвищеною продукцією естрогенів [2, 3, 7]. Нерідко репродуктивна функція не порушена, і лейоміома вперше виявляється під час вагітності. Однак близько 20% молодих жінок зі швидко зростаючою пухлиною не можуть завагітніти або виносити дитину [7, 8].

АНАЛІЗ ЛІТЕРАТУРНИХ ДАНИХ ТА ПОСТАНОВКА ЗАВДАННЯ ДОСЛІДЖЕННЯ

Концепція переважно естрогенної залежності зростання ЛМ останніми роками була переглянута, а результати всебічних клінічних досліджень свідчать про неоднозначність інтерпретації патогенетичних механізмів розвитку ЛМ, які включають зрив адаптаційно-компенсаторних реакцій на рівні гіпоталамус-гіпофіз-яєчники-матка, різний рівень рецепторів статевих гормонів, генетичну обтяженість, порушення в системі імунітету та їхній вплив на апоптоз [1, 5]. Складний взаємозв'язок цих процесів має свій вплив на низку підходів до розв'язання даної проблеми. Значна кількість досліджень приділяє увагу високому рівню проліферативної активності в лейоміоматозних вузлах у порівнянні з міометрієм як у секреторну, так і в проліферативну фазу МЦ. Зокрема порушення апоптозу в ендометрії виявлено у хворих на лейоміому при кровотечах, що дозволяє передбачити його роль як чинника генезу безпліддя.

ЛМ є основним показанням до проведення гістеректомії. Тому важливим завданням є розробка ефективних методів терапії ЛМ та проведення органозберігаючих операцій з метою збереження репродуктивної функції. Нерідко перебіг захворювання є безсимптомним, однак він також може супроводжуватися такими проявами як кровотеча, анемія, болі, пов'язані з порушенням трофіки вузла або функцій сусідніх органів. Ці симптоми, а також швидке зростання

вузлів є показанням до оперативного лікування. Загальна кількість пацієнток, яким необхідно провести хірургічне втручання, досить велика. Відповідно, все більшого значення набувають органозберігаючі операції, які потребують спеціальної передопераційної підготовки.

Більшість авторів вважають ефективним застосування реконструктивно-пластичних операцій при ЛМ, виділяючи такі переваги, як відновлення гемостазу, збереження репродуктивної та менструальної функції, зменшення ризику виникнення раку молочних залоз. Однак енуклеація вузлів ЛМ не попереджує виникнення рецидиву, частота якого становить 2,5–23%, при цьому в 5% пацієнток виконується повторна операція.

На сьогодні методом вибору хірургічного лікування хворих із ЛМ є лапароскопічний метод, який поряд із низкою позитивних переваг супроводжується певними ускладненнями, зокрема ризиком розриву матки в пологах та під час вагітності. Часом виконання операції ускладнює міжм'язова локалізація вузлів, до того ж, існуючі ендоскопічні технології не повністю забезпечують анатомічне зіставлення країв рани на матці. Лапароскопічна міомектомія є виправданою за наявності вузлів на ніжці або при неглибокій широкій основі, коли застосування високої енергії мінімальне. В інших випадках методом вибору має бути лапаротомічне втручання.

Кроком уперед в оперативній гінекології є гістерорезектоскопія, ефективність якої досягає 98%. При підслизовій лейоміомі, коли розміри матки не перевищують 9–10 тижнів вагітності, а розміри вузла – не більше 6–6,5 см, доцільно проводити трансцервікальну міомектомію.

При наявності показань до оперативного лікування (болі, кровотеча, ріст міоми, уродинамічні та інші розлади) його обсяг має бути узгоджений з пацієнткою. Вік не повинен бути обмежуючим чинником для міомектомії.

Питання гормональної передопераційної підготовки хворих із ЛМ дискутується в усіх країнах. Позитивним моментом є зменшення розмірів вузлів та погіршення їхнього кровопостачання, що полегшує проведення операції. Водночас негативними моментами є побічні реакції організму на терапію, висока вартість потрібних препаратів, необхідність відтермінування операції на 2–3 місяці. Такі питання ми вирішуємо в індивідуальному порядку.

У науковій спільноті дискутується так звана прогестеронова гіпотеза в активації каскаду молекулярно-генетичних процесів, які сприяють росту міоми матки. Це було приводом до застосування антипрогестеронових сполук для пригнічення росту міоми. Сьогодні з цією метою як ад'ювантна терапія успішно використовується антипрогестин міфепристон.

Все вищенаведене спонукало нас до вивчення гормонального гомеостазу в жінок із ЛМ шляхом порівняння отриманих даних із результатами досліджень рецепторів естрогенів та прогестерону.

У 2010 р. в країнах Євросоюзу з'явився інноваційний препарат уліпристала ацетат, який змінив підходи до лікування ЛМ. Препарат відноситься до групи селективних модуляторів прогестеронових рецепторів і характеризується тканинспецифічним частковим антипрогестероновим ефектом, результатом чого є аменорея та зменшення об'єму ЛМ. Можливість застосування цього препарату розширило діапазон індивідуального, і, найголовніше, органозберігаючого лікування. У складі комбінованої терапії застосовується комплексний рослинний препарат, що містить два активних компоненти: індол-3-карбінол і епігаллокатехін-3-галлат. Індол-3-карбінол здатний блокувати патологічний ріст клітин, впливаючи як на гормональні механізми розвитку патології, так і на не пов'язані з гормонами патологічні механізми стимуляції захворювання. Він чинить ефективний вплив на асоційовані з гіперплазією патологічні процеси в мамології, гінекології, андрології. Речовина здатна підсилювати ферментні системи цитохрому Р-450, оптимізувати синтез естрогенів, пригнічувати утворення 16-гідроксистерона, який виявляє проканцерогенну активність і спричиняє небезпечний дисбаланс у співвідношенні метаболітів статевих гормонів у жінок. Індол-3-карбінол зупиняє патологічні проліферативні процеси в тканинах, чутливих до естрогену, викликає апоптоз перероджених клітин, знижує вплив чинників, здатних прискорювати ріст гормонозалежних пухлин репродуктивної системи [6].

Епігаллокатехін-3-галлат викликає стимуляцію фагоцитозу, впливає на його завершеність, збільшує число фагоцитів. Внаслідок ангіостатичної активності цієї речовини зупиняється утворення судин та їхнє проростання. В міоматозних вузлах спостерігається інгібування росту судин, в результаті чого обмежується ріст пухлин і знижується інвазивна активність ендометріальних клітин [6].

Метою роботи стало дослідження ефективності лікування ЛМ та її ускладнень у жінок репродуктивного віку шляхом застосування комбінованих методів консервативного лікування, яке проводилося на базі ДУ «ІПАГ НАМН України».

МАТЕРІАЛИ ТА МЕТОДИ ДОСЛІДЖЕННЯ

Було обстежено 55 хворих віком 27–45 років (середній вік – 32,3 ± 3,7 років), які лікувалися у відділенні реабілітації репродуктивної функції жінки в ДУ «ІПАГ НАМН України». Пацієнтки мали різні форми ЛМ: інтрамуральні вузли (18–32,7%), інтрамурально-субсерозні (21–38,3%) та інтрамурально-субмукозні (16–29,0%) (р > 0,05). Розмір домінантного вузла варіювався від 4,5 до 12 см. Клінічно проявами ЛМ були: гіперполіменорея (82,3%), болі внизу живота (34,7%), часте

сечовипускання (15%). Також 86% жінок страждали на зниження рівня гемоглобіну в крові (максимально до 64 г/л).

Стосовно всіх пацієнток було заплановано органозберігаюче хірургічне лікування у зв'язку з бажанням жінок здійснити в подальшому свою репродуктивну функцію. Пацієнтки приймали уліпристала ацетат у безперервному режимі по 5 мг на добу та індол-3-карбінол із епігаллокатехін-3-галатом по 1 таблетці 2 рази на добу протягом 12 тижнів. Пацієнтки з анемією одночасно із зазначеною основною терапією приймали перорально препарати заліза. Трьом (5,45%) пацієнткам за показаннями було перелито компоненти крові.

Всім жінкам перед початком курсу терапії уліпристала ацетатом у поєднанні з індол-3-карбінолом та епігаллокатехін-3-галатом, а також після закінчення лікування проводилось ультразвукове дослідження органів малого таза з метою визначення кількості лейоміоматозних вузлів, їхніх розмірів та локалізації. Перед операцією всім пацієнткам проводилося роздільне діагностичне вишкрібання цервікального каналу і стінок порожнини матки під контролем гістероскопа.

РЕЗУЛЬТАТИ ДОСЛІДЖЕННЯ ТА ЇХ ОБГОВОРЕННЯ

У 43 (78,3%) жінок від моменту початку лікування протягом місяця настала аменорея. У 7 (12,7%) пацієнток залишались помірні менструації після закінчення прийому першої упаковки, у 3 (5,4%) – після закінчення прийому другої упаковки уліпристала ацетату в поєднанні з індол-3-карбінолом та епігаллокатехін-3-галатом. Протягом всього періоду лікування менструації не припинилися у 2 (3,6%) жінок (р > 0,05).

Середнє значення зменшення розмірів матки склало 40,7%. Розміри домінантного вузла в середньому зменшились на 3,5 ± 0,4 см в діаметрі, скарг на ясні менструації не було (табл.).

Таблиця. Клінічні показники обстежених жінок із ЛМ

Клінічні показники	До лікування	Через 3 міс. після лікування
Вік, років	32,3 ± 3,7	
Скарги, %	82,3 – гіперполіменорея 34,7 – болі внизу живота 15 – часте сечовипускання	Немає
Розміри ЛМ (відповідно до тижнів вагітності), см	13,5 ± 1,5	9,6 ± 1,2
Локалізація домінантного вузла	Міжм'язова, вузлова	
Характер менструації	Гіперполіменорея, менорагія	Аменорея, нормалізація циклу
Оцінка зручності застосування препарату	Хороша	

За результатами гістологічного дослідження після гістероскопії було виявлено суттєве зниження (в середньому на 32,3%) проліферативної (Ki-67) і мітотичної активності ГМК і значна індукція апоптозу (рис. 1). Після 3-місячного передопераційного курсу уліпристала ацетату в лейоміоматозних вузлах визначалося значне збільшення склерозування та гіалінізації периваскулярних зон росту і виявлялася редукція мікроциркуляторного русла.

Таким чином, молекулярно-біологічні механізми пригнічення росту та зменшення розмірів ЛМ під впливом комбінованої терапії уліпристала ацетатом у поєднанні з індол-3-карбінолом та епігаллокатехін-3-галатом полягають у наступному селективному впливі: уповільненні процесів проліферації та гіпертрофії, індукуванні апоптозу, зменшенні мітотичної активності, зниженні експресії судинно-ендометріального чинника росту, склерозі та гіалінозі ЛМ (рис.).

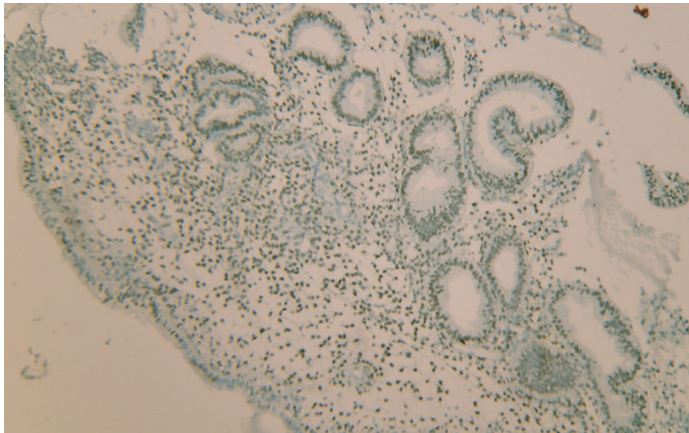


Рисунок. Пацієнтка М., нодулярна форма ЛМ. Експресія рецепторів прогестерону в ядрах епітелію залоз (фолікулінова фаза)
Знімок після лікування. Зб. Збільшення $\times 200$.

Після закінчення лікування уліпристала ацетатом у поєднанні з індол-3-карбінолом та епігаллокатехін-3-галатом 49 (89,0%) пацієнткам було успішно проведено консервативну міомектомію. Під час оперативного втручання, а також у післяопераційному періоді технічних

труднощів та ускладнень не було. У 6 (11,0%) пацієток після закінчення 3-місячної терапії вдалося уникнути хірургічного лікування у зв'язку зі зменшенням розмірів матки, значним зниженням або навіть відсутністю деформації порожнини матки, нормалізацією показників гемоглобіну. Протягом року після завершення курсу терапії завагітніло 13 жінок.

ВИСНОВКИ

1. Уліпристала ацетат у поєднанні з індол-3-карбінолом та епігаллокатехін-3-галатом є методом вибору для лікування молодих жінок, які в майбутньому хочуть мати дітей і можуть не піддаватися більш агресивній гормональній терапії.


2. При застосуванні уліпристала ацетату в поєднанні з індол-3-карбінолом та епігаллокатехін-3-галатом протягом 3 місяців було досягнуто нормалізації рівня гемоглобіну та зменшення розмірів лейоміоми в більшості пацієток, що є вкрай важливим для безпечного виконання операції.

3. Головним у лікуванні ЛМ є розробка чіткого алгоритму обстеження та лікування, забезпечення за необхідності своєчасної операції, адекватного динамічного контролю та реабілітації.

4. Сучасні принципи лікування ЛМ полягають у удосконаленні та впровадженні в практику своєчасної діагностики та проведення органозберігаючих оперативних втручання, а також методів передопераційної підготовки, які значно збільшують ефективність операцій, зменшують ризик післяопераційних ускладнень, і головне, надають можливість пацієнткам репродуктивного віку реалізувати дитородну функцію.

ЛІТЕРАТУРА/REFERENCES

1. Вдовиченко, Ю. П.
Неплідність у жінок із лейоміомою матки / Ю.П. Вдовиченко, Д.С. Ледін // Педіатрія, акушерство та гінекологія. – 2005. – № 6. – С. 89–93.
Vdovichenko, Y.P., Ledin, D.S.
“Infertility in women with uterine leiomyoma.” *Pediatrics, obstetrics and gynecology* 6 (2005): 89–93.
2. Веропотвелян, П.М.
Міома матки – сучасні погляди на етіопатогенез та методи лікування / П.М. Веропотвелян, М.П. Веропотвелян, П.С. Горук, Н. М. Кучер // Педіатрія, акушерство та гінекологія. – 2010. – №2. – С. 83–91.
Veropotvelyan, P.M., Veropotvelyan, M.P., Horuk, P.S., Kucher, N.M.
“Uterine myoma – modern views on etiopathogenesis and methods of treatment.” *Pediatrics, obstetrics and gynecology* 2 (2010): 83–91.
3. Іванюта, С.О.
Дискусійні питання ендоскопії в жінок репродуктивного віку / С.О. Іванюта, Л.І. Іванюта // Здоров'я жінки. – 2010. – № 6. – С. 55–57.
Ivaniuta, S.O., Ivaniuta, L.I.
“Discussion issues of endosurgery in women of reproductive age.” *Woman health* 6 (2010): 55–7.
4. Осиновская, Н.С.
Особенности полиморфизма рецепторов эстрогена и прогестерона у женщин с миомой матки / Н.С. Осиновская, Т.Э. Иващенко, Л.Х. Джемликханова и др. // Журнал акушерства и женских болезней. – 2012. – Т. 51, Вып. 3. – С. 109–114.
Osinovskaya, N.S., Ivashchenko, T.E., Dzhemlikhanova, L.H., et al.
“Peculiarities of estrogen and progesterone receptors polymorphism in women with uterine myoma.” *Journal of Obstetrics and Women's Diseases* Vol. 51 Issue 3 (2012): 109–14.
5. Савельева, Т.М.
Эндоскопическая миомэктомия: за и против / Т.М. Савельева, М.А. Курцев, В.Г. Браусенко и др. // Вопросы гинекологии, акушерства и перинатологии. – 2007. – №6 (1). – С. 57–60.

- Savelyeva, T.M., Kurtsev, M.A., Brausenko, V.G., et al.
“Endoscopic myomectomy: for and against.” *Questions of gynecology, obstetrics and perinatology* 6.1 (2007): 57–60.
6. Інструкція до препарату Епігалін®.
Description of the drug Epigalin®.
7. Fernandez, H.
“Update of myoma management – introduction.” *J Gynecol Obstet Biol Reprod (Paris)* 40.8 (2011): 856.
8. Mara, M., Fucikova, Z., Maskova, J., et al.
“Uterine fibroid embolization versus myomectomy in women wishing to preserve fertility: preliminary results of a randomized controlled trial.” *Eur J Obstet Gynecol Reprod Biol* 126.2 (2006): 226–33. 

НОВІ ПОГЛЯДИ НА ЛІКУВАННЯ ЛЕЙОМІОМИ МАТКИ В ЖІНОК РЕПРОДУКТИВНОГО ВІКУ**А.Г. Корнацька**, д. мед. н., професор, зав. відділенням реабілітації репродуктивної функції жінок ДУ «ІПАГ НАМН України»**О.О. Ревенько**, д. мед. н., гол. наук. співробітник відділення реабілітації репродуктивної функції жінок ДУ «ІПАГ НАМН України»**І.С. Колесніченко**, лікар акушер-гінеколог відділення реабілітації репродуктивної функції жінок ДУ «ІПАГ НАМН України»**М.А. Флаксемберг**, асистент кафедри післядипломної освіти Вінницького НМУ ім. М.І. Пирогова**Г.Ю. Обухова**, лікар акушер-гінеколог відділення реабілітації репродуктивної функції жінок ДУ «ІПАГ НАМН України»

Лейомиома матки – найбільш розповсюджене захворювання репродуктивної системи в жінок фертильного віку, яке займає провідне місце за частотою серед пухлин жіночої статеві сфери. Її діагностують у 20–70% жінок репродуктивного віку. Лейомиома матки досі часто лікується хірургічним шляхом і є найчастішою причиною гістеректомії. Стаття розглядає питання підвищення ефективності лікування лейомиоми матки та її ускладнень у жінок репродуктивного віку шляхом застосування комбінованих методів консервативного лікування. Представлено результати обстеження та лікування 55 хворих віком 27–45 років з різними формами лейомиоми: інтрамуральними вузлами (18–32,7%), інтрамурально-субсерозними (21–38,3%) та інтрамурально-субмукозними (16–29,0%). Розмір домінуючого вузла варіювався від 4,5 до 12 см. Клінічно проявами лейомиоми були: гіперполіменорея (82,3%), болі внизу живота (34,7%), часте сечовипускання (15%). Також 86% жінок страждали на зниження рівня гемоглобіну в крові.

Стосовно всіх пацієнток було заплановано органозберігаюче хірургічне лікування у зв'язку з бажанням жінок в подальшому народити дитину. Пацієнтки приймали улипристала ацетат у безперервному режимі по 5 мг на добу та індол-3-карбінол із епігаллокатехін-3-галлатом по 1 таблетці 2 рази на добу протягом 12 тижнів. Жінки з анемією одночасно із зазначеною основною терапією приймали перорально препарати заліза.

У 43 (78,3%) жінок з моменту початку лікування протягом місяця настала аменорея. Середнє значення зменшення розмірів матки склало 40,7%. Після закінчення лікування 49 (89,0%) пацієнткам було успішно проведено консервативну міомектомію, у 6 (11,0%) пацієнток вдалося уникнути хірургічного втручання. Протягом року після закінчення курсу лікування завагітніло 13 жінок.

При застосуванні комбінованої терапії улипристала ацетатом у поєднанні з індол-3-карбінолом та епігаллокатехін-3-галлатом протягом 3 місяців було досягнуто нормалізації рівня гемоглобіну та зменшення розмірів лейомиоми у більшості пацієнток, що є важливим для безпечного виконання операції. Згадана терапія є методом вибору для лікування молодих жінок, які в майбутньому мають намір здійснити свою репродуктивну функцію.

Ключові слова: лейомиома матки, неплідність, комбінована терапія.

НОВЫЕ ВЗГЛЯДЫ НА ЛЕЧЕНИЕ ЛЕЙОМИОМЫ МАТКИ У ЖЕНЩИН РЕПРОДУКТИВНОГО ВОЗРАСТА**А.Г. Корнацькая**, д. мед. н., профессор, зав. отделением реабилитации репродуктивной функции женщин ГУ «ИПАГ НАМН Украины»**О.О. Ревенько**, д. мед. н., гл. науч. сотрудник отделения реабилитации репродуктивной функции женщин ГУ «ИПАГ НАМН Украины»**И.С. Колесниченко**, врач акушер-гинеколог отделения реабилитации репродуктивной функции женщин ГУ «ИПАГ НАМН Украины»**М.А. Флаксемберг**, ассистент кафедры последипломного образования Винницкого НМУ им. Н.И. Пирогова**Г.Ю. Обухова**, врач акушер-гинеколог отделения реабилитации репродуктивной функции женщин ГУ «ИПАГ НАМН Украины»

Лейомиома матки – наиболее распространенное заболевание репродуктивной системы у женщин фертильного возраста, которое занимает ведущее место по частоте среди опухолей женской половой сферы. Ее диагностируют у 20–70% женщин репродуктивного возраста. Лейомиома матки до сих пор часто лечится хирургическим путем и является наиболее частой причиной гистерэктомии.

Статья рассматривает вопросы повышения эффективности лечения лейомиомы матки и ее осложнений у женщин репродуктивного возраста путем применения комбинированных методов консервативного лечения. Представлены результаты обследования и лечения 55 больных в возрасте 27–45 лет с различными формами лейомиомы: интрамуральными узлами (18–32,7%), интрамурально-субсерозными (21–38,3%) и интрамурально-субмукозными (16–29,0%). Размер доминирующего узла варьировался от 4,5 до 12 см. Клинически проявлениями лейомиомы были: гиперполименорея (82,3%), боли внизу живота (34,7%), частое мочеиспускание (15%). Также 86% женщин страдали снижением уровня гемоглобина в крови.

В отношении всех пациенток было запланировано органосохраняющее хирургическое лечение в связи с желанием женщин в дальнейшем родить ребенка. Пациентки принимали улипристала ацетат в непрерывном режиме по 5 мг в сутки и индол-3-карбинол с эпигаллокатехин-3-галлатом по 1 таблетке 2 раза в сутки в течение 12 недель. Женщины с анемией одновременно с суказанной основной терапией принимали внутрь препараты железа.

У 43 (78,3%) женщин с момента начала лечения в течение месяца наступила аменорея. Среднее значение уменьшения размеров матки составило 40,7%. После окончания лечения 49 (89,0%) пациенткам была успешно проведена консервативная миомэктомия, у 6 (11,0%) пациенток удалось избежать хирургического вмешательства. В течение года после окончания курса лечения забеременели 13 женщин.

При применении комбинированной терапии улипристала ацетатом в сочетании с индол-3-карбинолом и эпигаллокатехин-3-галлатом в течение 3 месяцев была достигнута нормализация уровня гемоглобина и уменьшение размеров миомы у большинства пациенток, что является важным для безопасного выполнения операции. Упомянутая терапия является методом выбора для лечения молодых женщин, которые в будущем намерены осуществить свою репродуктивную функцию.

Ключевые слова: лейомиома матки, бесплодие, комбинированная терапия.

NEW VIEWS ON THE TREATMENT OF UTERINE LEIOMYOMA IN WOMEN OF REPRODUCTIVE AGE**A.G. Kornatska**, MD, professor, head of the Women Reproductive Function Rehabilitation Department, SI "Institute of Pediatrics, Obstetrics and Gynecology of the NAMS of Ukraine"**O.O. Revenco**, MD, chief researcher at the Department of Rehabilitation of the Women Reproductive Function, SI "Institute of Pediatrics, Obstetrics and Gynecology of the NAMS of Ukraine"**I.S. Kolesnichenko**, obstetrician gynecologist at the Department of Rehabilitation of the Women Reproductive Function, SI "Institute of Pediatrics, Obstetrics and Gynecology of the NAMS of Ukraine"**M.A. Flaksemberg**, assistant of Postgraduate Education Department, Vinnitsa National Medical University named after M.I. Pirogov**G.Y. Obukhova**, obstetrician gynecologist at the Department of Rehabilitation of the Women Reproductive Function, SI "Institute of Pediatrics, Obstetrics and Gynecology of the NAMS of Ukraine"

Uterine leiomyoma is the most common reproductive system disease in women of fertile age, which takes the leading place in frequency among tumors of the female sexual sphere. It is diagnosed in 20–70% of women of reproductive age. The uterine leiomyoma is still often treated surgically, and is the most common cause of hysterectomies.

The article examines the issues of increasing the effectiveness of treatment of uterine leiomyoma and its complications in women of reproductive age by using combined methods of conservative treatment. The results of examination and treatment of 55 patients aged 27–45 with different forms of leiomyoma are presented: intramural nodes (18–32.7%), intramural-subserous (21–38.3%) and intramural-submucous (16–29.0%). The size of the dominant node varied from 4.5 to 12 cm. Clinical manifestations of leiomyoma was hyperpolimenorrhea (82.3%), lower abdominal pain (34.7%), frequent urination (15%). Also, 86% of women suffered from a decrease in hemoglobin in the blood.

In respect of all patients, organ-preserving surgical treatment was planned in connection with the desire of women to giving birth to a child. Patients took ulipristal acetate in a continuous regimen of 5 mg per day and indole-3-carbinol with epigallocatechin-3-gallate 1 tablet 2 times a day for 12 weeks. Women with anemia concurrently with this basic therapy took iron preparations inside.

43 (78.3%) women had amenorrhea since the beginning of treatment within a month. The mean decrease in the size of the uterus was 40.7%. After the end of treatment, 49 (89.0%) patients successfully underwent conservative myomectomy, and in 6 (11.0%) patients after the termination of treatment surgical intervention was avoided. During the year after the termination of the course of treatment 13 women became pregnant.

In using the combination therapy with ulipristal acetate in combination with indole-3-carbinol and epigallocatechin-3-gallate for 3 months the hemoglobin level was normalized, and the size of the leiomyoma was decreased, which is important for the safe operation. This therapy is a method of choice for the treatment of young women, who intend to exercise their reproductive function.

Keywords: uterine leiomyoma, infertility, combined therapy.